

## ОГЛАВЛЕНИЕ

Список сокращений и условных обозначений .....	5
<b>Глава 1. Клиническая эндокринология: от симптома до персонификации лечения</b> ( <i>Г.А. Мельниченко</i> ) .....	7
<b>Глава 2. Заболевания щитовидной железы. Аутоиммунные полигландулярные синдромы<sup>1</sup></b> .....	9
2.1. Предисловие ( <i>Е.А. Трошина, В.Э. Ванушко</i> ) .....	9
2.2. Блок клинических примеров .....	11
Заболевания щитовидной железы .....	11
Аутоиммунные полигландулярные синдромы .....	52
<b>Глава 3. Ожирение.</b> .....	85
3.1. Предисловие ( <i>Е.А. Трошина, Н.В. Мазурина, Е.В. Ершова, О.В. Логвинова</i> ) .....	85
3.2. Блок клинических примеров .....	86
<b>Глава 4. Нейроэндокринные заболевания</b> .....	139
4.1. Предисловие ( <i>Л.Я. Рожинская, Е.И. Марова, Е.О. Мамедова</i> ) .....	139
4.2. Блок клинических примеров .....	141
<b>Глава 5. Заболевания надпочечников</b> .....	177
5.1. Предисловие ( <i>Н.М. Платонова, Д.Г. Бельцевич, Н.Ю. Романова</i> ) .....	177
5.2. Блок клинических примеров .....	180
<b>Глава 6. Липодистрофии<sup>2</sup></b> .....	213
6.1. Предисловие ( <i>Е.Л. Соркина, А.Н. Тюльпаков</i> ) .....	213
6.2. Блок клинических примеров .....	214
<b>Глава 7. Инсулинома</b> .....	232
7.1. Предисловие ( <i>М.Ю. Юкина, Е.А. Трошина, Н.С. Кузнецов, Н.Ф. Нуралиева</i> ) .....	232
7.2. Блок клинических примеров .....	233
<b>Глава 8. Нарушения фосфорно-кальциевого обмена и гиперпаратиреоз</b> ...	264
8.1. Предисловие ( <i>Н.Г. Мокрышева, Е.А. Добрева, С.С. Мирная, Ю.А. Крупинова</i> ) .....	264
8.2. Блок клинических примеров .....	265
<b>Глава 9. Несахарный диабет</b> .....	358
9.1. Предисловие ( <i>Е.А. Пигарова, Л.К. Дзеранова</i> ) .....	358
9.2. Блок клинических примеров .....	361

<sup>1,2</sup> В рамках гранта РФФ № 17-75-30035 «Аутоиммунные эндокринопатии с полиорганными поражениями: геномные, постгеномные и метаболомные маркеры. Генетическое прогнозирование рисков, мониторинг, ранние предикторы, персонализированная коррекция и реабилитация».

---

<b>Глава 10. Остеопороз</b> .....	404
10.1. Предисловие ( <i>Ж.Е. Беляя, Т.А. Гребенникова</i> ) .....	404
10.2. Блок клинических примеров .....	406
Составители клинических примеров (в алфавитном порядке) .....	429
Предметный указатель .....	433

## СПИСОК СОКРАЩЕНИЙ И УСЛОВНЫХ ОБОЗНАЧЕНИЙ

♣	— торговое наименование лекарственного средства
Ⓢ	— лекарственное средство не зарегистрировано в Российской Федерации
⊗	— лекарственное средство аннулировано в Российской Федерации
АГ	— артериальная гипертензия
АД	— артериальное давление
АКТГ	— адренокортикотропный гормон
АЛТ	— аланинаминотрансфераза
АПС	— аутоиммунный полигландулярный синдром
АРС	— альдостерон-рениновое соотношение
АСТ	— аспаратаминотрансфераза
БПШ	— билиопанкреатическое шунтирование
ВГПТ	— вторичный гиперпаратиреоз
ВДЗР	— витамин D-зависимый рахит
ВДКН	— врожденная дисфункция коры надпочечников
ГПП	— глюкагоноподобный пептид
ГШ	— гастрощунтирование
ДНК	— дезоксирибонуклеиновая кислота
ИМТ	— индекс массы тела
иПТГ	— иммунореактивный паратиреоидный гормон
ИРИ	— иммунореактивный инсулин
ИФР	— инсулиноподобный фактор роста
КТ	— компьютерная томография
КУА	— кальцифицирующая уремическая артериолопатия
ЛГ	— лютеинизирующий гормон
ЛПВП	— липопротеид высокой плотности
ЛПНП	— липопротеид низкой плотности
МПК	— минеральная плотность кости
МРТ	— магнитно-резонансная томография
МСКТ	— мультиспиральная компьютерная томография
МЭН	— множественная эндокринная неоплазия
НАЖБП	— неалкогольная жировая болезнь печени
НПВ	— нижняя полая вена
НПТ	— ночной подавляющий тест
НЭО	— нейроэндокринная опухоль
ОЩЖ	— околощитовидная железа
ПГА	— первичный гиперальдостеронизм

---

ПГПТ	— первичный гиперпаратиреоз
ПЖК	— подкожная жировая клетчатка
ПРЛ	— пролактин
ПТГ	— паратиреоидный гормон
РЙТ	— радиойодтерапия
ССВЗК	— сравнительный селективный венозный забор крови
СД	— сахарный диабет
СКФ	— скорость клубочковой фильтрации
СПЛ	— семейная парциальная липодистрофия
СТГ	— соматотропный гормон
T <sub>3</sub>	— трийодтиронин
T <sub>4</sub>	— тироксин
ТГ	— тиреоглобулин
ТТГ	— тиреотропный гормон
УЗИ	— ультразвуковое исследование
ФСГ	— фолликулостимулирующий гормон
ХБП	— хроническая болезнь почек
ЦНД	— центральный несахарный диабет
ЦНС	— центральная нервная система
ЧСС	— частота сердечных сокращений
ЩФ	— щелочная фосфатаза
ЭКГ	— электрокардиография
ЭОП	— эндокринная офтальмопатия
ЭС	— эктопический синдром

## Глава 1

# КЛИНИЧЕСКАЯ ЭНДОКРИНОЛОГИЯ: ОТ СИМПТОМА ДО ПЕРСОНИФИКАЦИИ ЛЕЧЕНИЯ

---

*Г.А. Мельниченко*

У современного врача, невероятно загруженного, сталкивающегося с постоянным прессингом нарастающего вала профессиональной информации, новым типом взаимоотношений клинициста и пациента, при котором все больше внимания уделяется в лечении хронических болезней терапевтическому обучению и информированности последнего, с появлением новых терминов для обозначения наилучшей медицинской практики («медицина, построенная на доказанном», «медицина трансляционная», «медицина персонализированная») возникает порой ностальгическая мысль о добром старом времени, когда отношения врача и больного сводились к назначениям врача и их (в теории) беспрекословному выполнению больным (или невыполнению с упрямым детским игнорированием).

Но уже в XIX в. от самых серьезных врачей звучали призывы «лечить не болезнь, а больного». Что понимали корифеи медицины прошлого под этими словами? Что они считали наиболее важным? Учитывались ли характер личности, коморбидность, возраст, степень запущенности процесса? Учитывались ли какие-то микропризнаки и клинические особенности, или клиническая интуиция и наблюдение за сходными случаями позволяли даже в небогатую возможностями эпоху индивидуализировать подход к больным?

Как бы то ни было, сегодняшней призыв сделать медицину персонализированной берет свое начало из богатой традициями русской терапевтической школы, но уже на современном этапе возможностей обретает новый смысл. Разумеется, персонализированная медицина не зачеркивает и не отменяет медицины, построенной на доказанном, при котором решения о профилактических, диагностических и лечебных мероприятиях принимаются исходя из имеющихся доказательств их эффективности и безопасности, а такие доказательства подвергаются поиску, сравнению, обобщению и широкому распространению для использования в интересах пациентов (Evidence Based Medicine Working

Group, 1993). Более того, именно на доказательствах, полученных в ходе как клинических, так и фундаментальных исследований, строится оптимальная персонализация ведения больного. Скорейшему же внедрению в практику достижений фундаментальной науки способствует медицина трансляционная.

Итак, задачами современной медицины являются соединение концепции «лечить не болезнь, а больного», лучших традиций русской клинической школы, учет достижений медицины, построенной на доказанном, и внедрение передовых фундаментальных открытий в практику сегодняшнего дня.

Как это удастся врачам сегодня? Какими клиническими примерами можно проиллюстрировать идею персонализации лечения? Мы познакомим читателя (не только эндокринолога, но и терапевта, офтальмолога, невролога, интерниста) с примерами из нашей практики и комментариями к ним. Хочется верить, что книга, которую вы держите в руках, станет полезной в каждодневной клинической практике.

В настоящем издании авторский коллектив попытался изложить современные взгляды на диагностику и лечение ряда эндокринных заболеваний с учетом персонализированного подхода к пациенту. Содержание руководства опирается на большой опыт ведущего специализированного центра по каждой нозологии, в основе которого лежат современные клинические рекомендации с высокой доказательной базой, разработанные в результате консенсуса ведущих мировых экспертов профессиональных врачебных ассоциаций.

Целевая аудитория предлагаемого руководства имеет междисциплинарный характер: диагностическая и лечебная тактика является результатом согласованных действий врачей различных специальностей: эндокринологов, хирургов, морфологов, радиологов и др.

Авторы выражают благодарность всем, кто принимал участие в создании настоящего руководства. Для иллюстрации важности персонализированного подхода к диагностике и лечению эндокринных заболеваний мы объединили в этом руководстве опубликованные ранее и новые клинические случаи, сопроводив их нашими комментариями, отражающими вызовы современной медицины. Любая конструктивная критика и доброжелательные замечания будут приняты с благодарностью.

## Глава 2

# ЗАБОЛЕВАНИЯ ЩИТОВИДНОЙ ЖЕЛЕЗЫ. АУТОИММУННЫЕ ПОЛИГЛАНДУЛЯРНЫЕ СИНДРОМЫ<sup>1</sup>

---

### 2.1. ПРЕДИСЛОВИЕ

*Е.А. Трошина, В.Э. Ванушко*

По данным Всемирной организации здравоохранения, заболевания щитовидной железы занимают второе место после сахарного диабета (СД) в структуре всех эндокринных нарушений. В мире прирост числа тиреоидных заболеваний составляет 5% в год. В России у 20–40% населения имеются заболевания щитовидной железы, при этом 80% из них вызваны хроническим дефицитом йода в питании.

По последним данным Росстата РФ, средний показатель заболеваемости эндемическим и другими формами нетоксического зоба среди взрослого населения в период с 2009 по 2015 г. в РФ составил 931 на 100 тыс. населения и колебался от 903 (в 2010 г.) до 978 (в 2015 г.) на 100 тыс. человек. Показатель заболеваемости эндемическим и другими формами нетоксического зоба у взрослого населения в среднем составил 144 на 100 000 человек и колебался от 133 в 2014 г. до 154 в 2009 г. Заболеваемость детского населения в возрасте от 0 до 14 лет эндемическим и другими формами нетоксического зоба составила в среднем 44 на 100 000 населения — от 40 в 2013 г. до 48 в 2011 г. Заболеваемость подростков в возрасте 15–17 лет эндемическим и другими формами нетоксического зоба за тот же период времени составила в среднем 20 на 100 000 человек и колебалась от 17 в 2014 г. до 23 в 2009 г. Заболеваемость детей от 0 до 14 лет синдромом врожденной йодной недостаточности (кретинизмом) составила в среднем 1 на 100 000 населения.

---

<sup>1</sup> В рамках гранта РНФ № 17-75-30035 «Аутоиммунные эндокринопатии с полиорганными поражениями: геномные, постгеномные и метаболомные маркеры. Генетическое прогнозирование рисков, мониторинг, ранние предикторы, персонализированная коррекция и реабилитация».

Следует учитывать, что представленные цифры отражают данные официальной статистики. При проведении многолетних контрольно-эпидемиологических исследований йододефицитных заболеваний в России показано, что фактическая распространенность диффузного нетоксического зоба у школьников 8–10 лет превышает регистрируемую в 10 раз [Федеральное государственное бюджетное учреждение (ФГБУ) Национальный медицинский исследовательский центр (НМИЦ) Минздрава России, по поручению МЗ РФ, 2000–2014 гг.].

Несмотря на широкое распространение узловых заболеваний щитовидной железы в России, частота рака щитовидной железы значительно меньше. Так, при оперативных вмешательствах на щитовидной железе рак встречается в 4,5–15,8% случаев по данным отечественных авторов и в 7,3–23,4% случаев — по данным зарубежных авторов. Такой разброс показателей связан со спецификой различных хирургических клиник и, по-видимому, не отражает истинную частоту возникновения рака щитовидной железы, в том числе в составе синдромов множественных эндокринных неоплазий (МЭН).

Заболевания щитовидной железы находятся в центре внимания как эндокринологов, так и врачей других медицинских специальностей, причем не только в силу своей распространенности, но и потому, что они очень часто проявляются тяжелыми расстройствами многих органов и систем: центральной и периферической нервной, сердечно-сосудистой, пищеварительной, костно-мышечной, репродуктивной и др. Именно по этой причине зоб, сопровождающийся изменением продукции и метаболизма тиреоидных гормонов, не может рассматриваться лишь в качестве местной патологии. Раскрытие ведущих механизмов формирования и нарушений функций щитовидной железы и прогрессирования диффузных и узловых форм зоба, их ассоциации с аутоиммунными полиэндокринными поражениями, разработка новых методов диагностики, лечения, профилактики требуют использования комплексного междисциплинарного подхода, включающего применение достижений новейших методов молекулярной генетики, клеточной биологии, иммунологии, медицинской визуализации и целого ряда других фундаментальных и клинических дисциплин.

В настоящее время ФГБУ «НМИЦ эндокринологии» координирует научные исследования в ведущих центрах России, посвященные вопросам патогенеза йододефицитных заболеваний, геномных и постгеномных механизмов развития функциональной автономии и полиморфизма зоба, прогнозирования ответа на лечение, осуществляет руководство апробациями и внедрением новейших методов диагностики опухолей



щитовидной железы, в том числе микрокарцином и фолликулярных аденом. Инновационные методы диагностики, такие как высокоэффективная жидкостная хромато-масс-спектрометрия, иммуноцитохимическое исследование пунктатов узловых образований, молекулярно-генетическая диагностика, позволяющая провести анализ соматических мутаций в биопсийном материале и выявить молекулярные маркеры, определяющие злокачественность узлового образования, транслируются в практику отечественного здравоохранения и позволяют своевременно выявлять нарушения функции щитовидной железы, а также проводить дифференциальную диагностику заболеваний с неопределенным злокачественным потенциалом на дооперационном этапе. Все это имеет важнейшее значение для выявления среди пациентов с сугубо йододефицитными тиреопатиями лиц с опухолевой патологией щитовидной железы и, соответственно, определения дальнейшей тактики лечения. В главе также обсуждаются клинические случаи, иллюстрирующие сочетание полиморфных заболеваний, протекающих как с поражением органов эндокринной системы, так и других органов и систем. Этиология данных заболеваний различна и зачастую до конца не известна. Объединить данные заболевания в одну группу позволяет общность некоторых звеньев патогенеза (аутоиммунное воспаление) или наличие соответствующей генетической предрасположенности к развитию аутоиммунных полигландулярных синдромов.

Ниже приведен ряд клинических наблюдений, иллюстрирующих диагностику и лечение различных заболеваний щитовидной железы, в том числе ассоциированных с различными эндокринными и неэндокринными патологиями/состояниями.

## 2.2. БЛОК КЛИНИЧЕСКИХ ПРИМЕРОВ ЗАБОЛЕВАНИЯ ЩИТОВИДНОЙ ЖЕЛЕЗЫ

### **Болезнь Грейвса и эндокринная офтальмопатия**

*Лечение болезни Грейвса—Базедова достаточно хорошо разработано, что отражено в различных алгоритмах и гайдлайнах, в том числе и Российской ассоциации эндокринологов, и может возникнуть вопрос: о какой персонализации лечения может идти речь при трех вариантах лечения болезни Грейвса (оперативном, консервативном, радиоактивным йодом) и, по сути, одном варианте заместительной терапии гипотиреоза, который развивается после радикального лечения [препараты тироксина ( $T_4$ )*

*или, под большим вопросом, в экспериментальном порядке комбинированная терапия  $T_4$ /трийодтиронином ( $T_3$ )? Разве у нас есть какие-то генетические маркеры, которые позволили бы нам выбирать строго индивидуализированное лечение?*

*Одним из самых тяжелых ассоциированных с болезнью Грейвса поражений является так называемая эндокринная офтальмопатия (ЭОП), даже в легкой форме существенно нарушающая качество жизни, а в тяжелой — несущая непосредственную угрозу зрению. Ниже представляем историю женщины с тяжелой офтальмопатией и непростой выбор персонализированной терапии в данном случае.*

### **Декомпрессия орбиты в системе лечения осложненной эндокринной офтальмопатии**

*Н.Ю. Свириденко, Я.О. Груша, И.М. Беловалова, Д.М. Исмаилова*

ЭОП является наиболее частой и нередко тяжелой аутоиммунной патологией, осложняющей течение болезни Грейвса. В большинстве случаев (60%) ЭОП протекает без серьезных поражений органа зрения, хотя даже минимальные косметические изменения порой тяжело переносятся больными. Но примерно у трети больных, преимущественно курильщиков, возможно, в силу поздней диагностики как болезни Грейвса, так и ЭОП, несвоевременного или некорректного лечения, ЭОП приобретает тяжелое течение, требующее хирургического вмешательства (40–45%), направленного на восстановление зрения и устранение косметических дефектов.

Важна командная работа с больными, поскольку лечение офтальмопатии требует максимально тщательного поддержания эутиреоза (нормального содержания тиреоидных гормонов). Помимо поддержания эутиреоза, важными в лечении ЭОП в дебюте являются уменьшение продолжительности и тяжести активной ЭОП, предупреждение развития фиброза, уменьшение частоты побочных эффектов и осложнений иммуносупрессивной терапии. Основными критериями персонализации лечения являются тяжесть и активность процесса в орбитах, при этом важно помнить, что средняя и тяжелая формы ЭОП могут наблюдаться и при неактивной болезни, и вряд ли иммуносупрессивная и лучевая терапия будут эффективны. Грозным осложнением ЭОП является оптическая невропатия, которая развивается примерно у 5% пациентов и включает прогрессирующую потерю зрения, нарушение цветоощущения, появление дефектов в поле зрения, отек диска зрительного нерва. Без лечения необратимая потеря зрительных функций происходит в 30% случаев. При выраженном экзофтальме, лагофтальме, отсутствии феномена Белла, офтальмоплегии, подвывихе глазного

яблока может произойти изъязвление роговицы, формирование бельма. В таких случаях лечение активной ЭОП начинают с иммуносупрессивной терапии глюкокортикоидами. Высокие дозы метилпреднизолона (пульс-терапия) рекомендуются в качестве первой линии лечения. Если в течение 2–3 нед ситуация не улучшается, а процесс в орбитах продолжает прогрессировать, единственным методом сохранения зрения является срочная декомпрессия орбит.

Декомпрессионная хирургия используется для лечения ЭОП более 100 лет. Сначала она применялась только при тяжелых осложнениях, таких как оптическая невропатия, кератопатия, рефрактерных к консервативному лечению. В последние годы декомпрессия орбиты проводится в неактивной фазе для устранения косметических и функциональных дефектов. За весь период было предложено много методик декомпрессии в целях улучшения хирургических исходов, повышения косметичности, уменьшения восстановительного периода и рисков ятрогенных осложнений и, в частности, развития косоглазия. Исследования показали, что, за исключением редких случаев, где применялись индивидуальные подходы, выбор техники хирургической декомпрессии должен основываться на особенностях клинических проявлений, персональном опыте хирурга и существующих в стране алгоритмах лечения. В связи с этим уменьшение величины экзофтальма, частота осложнений, развитие побочных эффектов и удовлетворенность пациентов были в основных чертах предсказуемы, сравнимы и зависели от выбора техники. По данным клинических и экспериментальных исследований, декомпрессия двух стенок орбиты приводит к уменьшению экзофтальма на 3–6 мм и более, в связи с чем она используется наиболее часто. Удаление ретробульбарной клетчатки приводит к уменьшению экзофтальма примерно на 2–3 мм. По данным А.Ф. Бровкиной, уменьшение экзофтальма после внутренней декомпрессии составляет в среднем 5,3 мм. При эндоназальной эндоскопической декомпрессии орбиты трансэтноидальным доступом регресс экзофтальма составляет от 3,5 до 6 мм. Улучшение зрительных функций отмечается у 82% пациентов на следующее утро после декомпрессии орбиты. Наиболее частым осложнением декомпрессии орбиты являются диплопия и косоглазие — от 15 до 74%. Диплопия, развившаяся в начале ЭОП, связана с отеком и нарушением функции экстраокулярных мышц. Иммуносупрессивная и лучевая терапия позволяют уменьшить эти проявления. Диплопия, развившаяся в неактивной фазе, связана с фиброзом и жировой дегенерацией экстраокулярных мышц и ретробульбарной клетчатки или рубцовыми спайками на поверхности мышц

и может быть устранена только хирургически. Диплопия может быть преходящей или стойкой, проявляться только вечером при значительной зрительной нагрузке и других провоцирующих факторах или возникать при отведении глаз в определенную сторону. Постоянная диплопия или диплопия, возникающая при чтении, значительно снижают работоспособность и качество жизни. Значительно реже после операции развиваются птоз и дистопия глазного яблока. В литературе описаны и такие редкие осложнения, как ликворея, инфекция центральной нервной системы (ЦНС), повреждение глаза или зрительного нерва, церебральный вазоспазм, травматическая невринома, повреждение тройничного нерва, внутричерепное кровоизлияние. Современные алгоритмы подразумевают костную декомпрессию орбиты и далее последовательно устранение косоглазия и диплопии, коррекцию ретракции век, эстетические вмешательства на веках и лице. Каждое хирургическое вмешательство должно быть проведено с учетом конкретных потребностей пациента и направлено не только на предупреждение слепоты и восстановление зрительных функций, но и на эстетическую реабилитацию.

Наибольшие трудности возникают при лечении пациентов с рефрактерной ЭОП, осложненной оптической невропатией с поражением роговицы и выраженной гипотропией.

Пациентка, 64 года, поступила в отделение терапевтической эндокринологии с жалобами на постоянное двоение, выпячивание обоих глаз, боли в глазах, покраснение глаз, снижение зрения и цветоощущения.

Впервые боли в глазах, ощущение распирания глазных яблок, двоение, слезотечение стали беспокоить с июня 2012 г. Выявлен тиреотоксикоз и назначена терапия тиреостатиками. Лечилась регулярно, курение отрицает. В сентябре 2012 г. проведена терапия глюкокортикоидами (дексаметазоном по 12 таблеток в сутки с постепенным снижением дозы) с незначительным эффектом в виде уменьшения двоения. Неоднократно выполнялись ретробульбарные инъекции глюкокортикоидов с незначительным положительным эффектом от проводимой терапии.

В октябре 2013 г. впервые проведена пульс-терапия метилпреднизолоном по 500 мг внутривенно № 3 и дексаметазоном перорально с кратковременным улучшением. Начиная с марта 2014 г. метилпреднизолон вводили по следующей схеме: 500 мг внутривенно № 3; 1000 мг внутривенно № 3; 500 мг № 9; 250 мг № 9; 125 мг № 9. Между инфузиями метилпреднизолона проводилась терапия преднизолоном внутрь. Пациентка отмечала кратковременное улучшение, уменьшение экзофт-

тальма и двоения. Суммарная доза метилпреднизолона за все время лечения составила 15 170 мг [более 15 г (!), что на сегодня не является принятой дозировкой]. На фоне терапии округлилось лицо, увеличилась масса тела на 7 кг. Хотя пульс-терапия глюкокортикоидами лучше переносится пациентами по сравнению с терапией таблетированными глюкокортикоидами, при терапии высокими кумулятивными дозами глюкокортикоидов примерно у 0,8% пациентов было отмечено развитие острого поражения печени и летальной печеночной недостаточности. Безопасной является суммарная доза метилпреднизолона менее 8 г.

Комментируя ранее проводившееся лечение, нельзя не отметить, что ни терапия дексаметазоном (из-за узкого терапевтического диапазона), ни ретробульбарные инъекции дексаметазона не являются на сегодня с позиций доказательной медицины оптимальными методами лечения, и крайне огорчает их длительное использование, несмотря на прогрессирование процесса и возникшие побочные эффекты.

16.12.2014 проведена тиреоидэктомия по месту жительства, назначен левотироксин натрия в дозе 125 мкг. При гистологическом исследовании выявлена склерозирующая микрокарцинома фолликулярного строения. При скинтиграфии щитовидной железы от 22.01.2015 — в ложе удаленной щитовидной железы выявлены участки слабофункционирующей ткани: справа 1,2×1 см, слева 0,8×0,8 см. При исследовании крови от 21.04.2015 на фоне приема 125 мкг левотироксина натрия — тиреотропный гормон (ТТГ) — 0,57 мМЕ/л (норма — 0,23–4,2 мМЕ/л), свободный Т<sub>4</sub> — 20 пмоль/л (норма — 12–22 пмоль/л). Тиреоглобулин (ТГ) — менее 0,2 нг/мл. После оперативного лечения существенной динамики со стороны глаз не произошло. Следует отметить, что обнаружение микрокарциномы железы при тиреоидэктомии по поводу болезни Грейвса — хорошо известный феномен, и, хотя такая находка, по некоторым данным, встречается чаще, чем, например, при многоузловом зобе, существенного влияния на дальнейшую тактику лечения она не оказывает, но может являться дополнительным источником эмоциональной нагрузки на больного.

В апреле 2015 г. — усиление экзофтальма, боли в глазах. По месту жительства выявлена язва роговицы. Проведена тарзорафия на левом глазу.

18.05.2015 поступила в отделение терапевтической эндокринологии ФГБУ «НМИЦ эндокринологии». На момент поступления принимала левотироксин натрия в дозе 125 мкг.

Объективный статус: рост — 164 см, масса тела — 73 кг, индекс массы тела (ИМТ) — 27,14 кг/м<sup>2</sup>. Кожный покров нормальной влажности и тургора. Видимые слизистые оболочки чистые. Подкожная жировая

клетчатка (ПЖК) развита избыточно, распределена преимущественно по абдоминальному типу. Лимфатические узлы безболезненные при пальпации, не увеличены. В области шеи — послеоперационный рубец. Щитовидная железа не пальпируется. Сердечно-сосудистая система: артериальное давление (АД) справа — 130/80 мм рт.ст., пульс ритмичный, 72 в минуту. Область сердца не изменена, сердечные тоны ясные, шумы не выслушиваются. Периферические артерии и вены не изменены. Органы дыхания: дыхание везикулярное, проводится во все отделы, хрипов нет, частота дыхательных движений — 18 в минуту. Органы пищеварения: живот мягкий, безболезненный, печень не увеличена, селезенка не пальпируется, стул регулярный. Мочевыделительная система: мочеиспускание свободное, безболезненное, симптом поколачивания отрицательный с обеих сторон. Локальный статус: двусторонний выраженный экзофтальм, гиперпигментация и отек век, правый глаз — симптом креста, инъекция конъюнктивы, хемоз, ограничение подвижности глазного яблока при взгляде вверх и кнаружи. Левый глаз частично расшит после тарзорафии, лагофтальм, гипотропия, язва роговицы (рис. 2.1). Лабораторно-инструментальные данные: ТТГ — 1,26 мЕД/л, ТГ — 1,51 нг/мл, антитела к ТГ — 13 МЕ/мл, глюкоза — 5 ммоль/л.

Мультиспиральная компьютерная томография (МСКТ) orbits от 19.05.2015: выраженное утолщение экстраокулярных мышц, апикальный синдром. Отечные и фиброзные изменения ретробульбарной клетчатки. Выпрямление зрительных нервов (рис. 2.2). Ультразвуковое исследование (УЗИ) щитовидной железы от 18.05.2015: общий объем — 1,1 мл, размер правой доли — 1,0×1,0×1,4 см, размер левой доли — 0,9×0,8×1,3 см. Структура неоднородная, экзогенность пониженная; при цветовом доплеровском картировании — васкуляризация умеренно усилена. Регионарные лимфатические узлы диаметром до 0,6 см, нормальной структуры. Заключение: состояние после субтотальной резекции щитовидной железы. Эхоструктура культи щитовидной железы характерна для аутоиммунного поражения.

Был поставлен диагноз: «Первичный гипотиреоз в исходе субтотальной резекции щитовидной железы по поводу болезни Грейвса в стадии медикаментозной компенсации. ЭОП, тяжелой степени, активная фаза, оптическая невропатия, бинокулярное двоение, кератопатия. Склерозирующая микрокарцинома в ткани удаленной железы».

Следует отметить, что микрокарцинома является случайной находкой, после ее удаления не требуется супрессивная терапия левотироксина натрия, и факт ее обнаружения никак не меняет тактику ведения. Вследствие того что опухоль была склерозирующей микрокарциномой,

в дальнейшем может понадобиться более пристальное наблюдение за состоянием лимфатических узлов и уровнем ТГ.

Учитывая отсутствие эффекта от консервативной терапии, наличие оптической невропатии, поражения роговицы, пациентка была переведена в ФГБНУ «НИИ глазных болезней» для декомпрессии орбит.

При поступлении в НИИ глазных болезней острота зрения правого глаза с наилучшей коррекцией составила 1,0, левого глаза — 0,2. Внутриглазное давление правого глаза — 18 мм рт.ст., левого глаза — 39 мм рт.ст., выраженный двусторонний отек век, экзофтальм с обеих сторон. На правом глазу — ортотропия, движения незначительно ограничены в верхних отведениях, ретракция верхнего и нижнего век, лагофтальма не было. Конъюнктива незначительно гиперемирована, отечна. На роговице — монетовидные стромальные помутнения, вероятно, следствие перенесенного аденовирусного конъюнктивита. На левом глазу глазная щель частично сомкнута в наружной половине за счет межпальпебральной спайки (результата тарзорафии). Глазное яблоко отклонено книзу на 25°, подвижность выше зорной линии отсутствует. Незначительный красный хемоз, в нижней трети роговицы — стромальные помутнения (исход язвы роговицы). В хрусталике — начальные кортикальные помутнения. Зрительный нерв с обеих сторон бледно-розовый, границы четкие.

9.06.2015 на левом глазу проведена костная декомпрессия трех стенок орбиты. Окно в наружной стенке было сформировано чрезкожным доступом, внутренняя и часть нижней стенки — трансконъюнктивальным. Однако ввиду отсутствия подвижности глазного яблока в верхних отведениях и феномена Белла была выполнена временная частичная тарзорафия в целях профилактики рецидива язвы роговицы. При выписке из стационара острота зрения слева составила 0,4 н/к, экзофтальм уменьшился на 5 мм, улучшились показатели периметрии и цветовой чувствительности, было достигнуто снижение внутриглазного давления до нормальных значений на режиме. Данные МСКТ после операции приведены на рис. 2.3. Эффект операции оставался стабильным в течение 1,5 мес.

Через 1,5 мес после декомпрессии на левом глазу появились признаки реактивации орбитального воспаления с развитием отека век на фоне эутиреоидного состояния. Внутривенно было введено 250 мг метилпреднизолона № 3, достигнута положительная динамика. Через 2,5 мес после декомпрессии был проведен курс лучевой терапии, суммарная очаговая доза — 15 мЗт на каждую орбиту. После проведенного лечения достигнут выраженный положительный эффект.

Спустя 8 мес после облучения по месту жительства было проведено хирургическое лечение косоглазия левого глаза (рис. 2.4). Благодаря нормализации положения глаза появилась возможность снять тарзорафические швы без риска рецидива язвы роговицы (рис. 2.5). Пациентке также по месту жительства была выполнена экстракция катаракты методом факоэмульсификации на обоих глазах, в результате чего острота зрения на правом глазу повысилась до 1,0, на левом глазу — до 0,9. Заднекапсулярная катаракта у пациентки явилась осложнением длительной терапии глюкокортикоидами, а также лучевой терапии. При взгляде прямо двоение отсутствовало. Внутриглазное давление оставалось в пределах нормальных значений на фоне применения антиглаукомных препаратов.

В течение 2 лет послеоперационного наблюдения новых эпизодов реактивации орбитального воспаления, признаков экспозиционной кератопатии или оптической невропатии отмечено не было. У пациентки на фоне заместительной терапии левотироксидом натрия в дозе 125 мкг сохранялся стойкий эутиреоз.

### **Обсуждение**

Поражение роговицы и оптическая невропатия являются наиболее опасными, угрожающими зрению осложнениями ЭОП, которые при отсутствии своевременного лечения могут привести к стойкому снижению зрительных функций. При отсутствии эффекта от иммуносупрессивной терапии костная декомпрессия орбиты является ключевым звеном в лечении и последующей реабилитации пациентов с ЭОП. Проведение этого вмешательства возможно как в активной, так и в неактивной стадии заболевания. Методики костной декомпрессии орбиты постоянно совершенствуются. Предпочтительными методиками являются комбинированные: медиальная + нижняя или сбалансированная (медиальная + латеральная).

Данный клинический случай представляет интерес в связи с тяжелым течением рефрактерной ЭОП, которая привела одновременно к развитию язвы роговицы и оптической невропатии. На этом примере продемонстрирована необходимость определенной последовательности различных видов лечения и, в частности, хирургических вмешательств, таких как иммуносупрессивное медикаментозное лечение, костная декомпрессия орбиты с тарзорафией, лучевая терапия в активной стадии заболевания и коррекция косоглазия в стадии фиброза. В данном случае поражение роговицы в активной фазе было обусловлено несколькими факторами, главную роль среди которых сыграли уве-

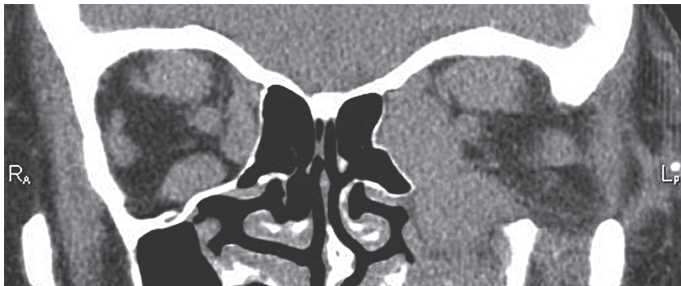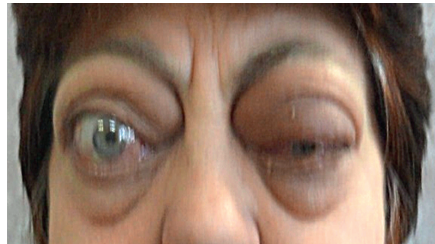


личение нижней прямой мышцы, вторичная рестрикция кверху и, как следствие, отсутствие феномена Белла, что при наличии лагофтальма привело к язве роговицы. В то же время резко увеличенные в объеме экстраокулярные мышцы, сдавливая зрительный нерв в вершине орбиты, привели к оптической невропатии.

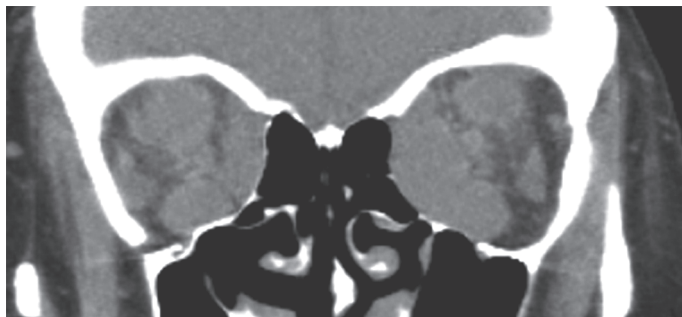
Поскольку ЭОП была активной, первой линией лечения стала пульс-терапия. Однако ввиду ее недостаточной эффективности были выполнены костная декомпрессия орбиты для разгрузки ретробульбарной части орбиты и тарзорафия для защиты роговицы. Эта последовательность необычна тем, что операция на веках была выполнена в активной фазе, однако она носила экстренный характер в связи с развившейся язвой. В такой ситуации данная последовательность оправдана, и именно она позволила сохранить прозрачность оптической зоны роговицы до момента наступления стадии фиброза, когда возможно проведение операций на экстраокулярных мышцах.

Таким образом, костная декомпрессия орбиты является основным этапом сложной, зачастую многоэтапной системы реабилитации пациентов с тяжелой рефрактерной ЭОП.

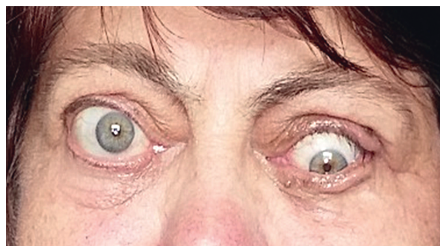**Рис. 2.1.** Внешний вид пациентки при поступлении в ФГБУ «НМИЦ эндокринологии». Оба глаза — экзофтальм. Левый глаз — отек век, лагофтальм, гипотропия, язва роговицы, оптическая невропатия



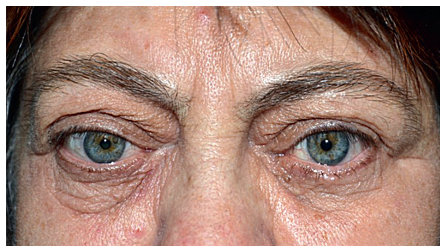**Рис. 2.2.** Мультиспиральная компьютерная томограмма (корональная проекция) до декомпрессии орбиты. Определяются значительное утолщение экстраокулярных мышц, более выраженное слева, апикальный синдром



**Рис. 2.3.** Мультиспиральная компьютерная томограмма (корональная проекция) через 1 нед после декомпрессии орбиты слева. Определяются дефекты латеральной, медиальной и нижней стенок орбиты. Резко увеличенные медиальная и нижняя прямая мышцы смещены в область дефектов соответствующих стенок. Наружная прямая мышца выходит за внутренний контур наружной стенки орбиты, за пределы которой выходит орбитальная жировая клетчатка



**Рис. 2.4.** Внешний вид пациентки спустя 3 мес после декомпрессии орбиты и 1 мес после лучевой терапии. Левый глаз — гипотропия, ретракция верхнего века, лагофтальм, незначительная кератопатия



**Рис. 2.5.** Внешний вид пациентки через 16 мес после костной декомпрессии и коррекции косоглазия. Положение глаз правильное

### Список литературы

1. Wiersinga W.M., Perros P., Kahaly G.J., Mourits M.P. et al. Clinical assessment of patients with Graves' Orbitopathy: European Group on Graves' Orbitopathy (EUGOGO) recommendations to generalists, specialists and clinical researchers // Eur. J. Endocrinol. 2006. Vol. 155. P. 207–2011.

2. Бровкина А.Ф., Аубакирова А.С. Зрительные расстройства при оптической невропатии у больных эндокринной офтальмопатией // Актуальные вопросы нейроофтальмологии. М., 2007. С. 19–21.
3. Красас Г. Вирсинга В. Современные концепции диагностики и лечения эндокринной офтальмопатии // Thyroid Int. 2005. Vol. 4. P. 3–19.
4. Свириденко Н.Ю., Беловалова И.М., Шеремета М.С. и др. Болезнь Грейвса и эндокринная офтальмопатия. М.: МАИ-ПРИНТ, 2012.
5. Bartalena L., Baldeschi L, Boboridis K. et al. The 2016 European Thyroid Association/European Group on Graves' Orbitopathy Guidelines for the Management of Graves' Orbitopathy // Eur. Thyroid J. 2016. Vol. 5. P. 9–26.
6. Mourits M.P., Bijl H., Altea M.A., Baldeschi L. et al. Outcome of orbital decompression for disfiguring proptosis in patients with Graves' orbitopathy using various surgical procedures // Br. J. Ophthalmol. 2009. Vol. 93, N 11. P. 1518–1523.
7. Verity D.H., Rose G.E. Acute thyroid eye disease (TED): Principles of medical and surgical management // Eye (Lond). 2013. Vol. 27, N 3. P. 308–319.
8. Бровкина А.Ф. Эндокринная офтальмопатия. М.: ГЭОТАР-МЕД, 2008.
9. Кочетков П.А., Свириденко Н.Ю. Эндоназальная эндоскопическая декомпрессия орбиты трансэтмоидальным доступом у пациентов с болезнью Грейвса и эндокринной офтальмопатией // Клини. и экспер. эндокринология. 2010. № 2. С. 26–31.
10. European Group on Graves' Orbitopathy (EUGOGO); Mourits M.P., Bijl H., Altea M.A. et al. Outcome of orbital decompression for disfiguring proptosis in patients with Graves' orbitopathy using various surgical procedures // Br. J. Ophthalmol. 2009. Vol. 93. P. 1518–1523.
11. Груша Я.О., Исмаилова Д.С., Ганковская О.А. Факторы риска поражения роговицы у больных с эндокринной офтальмопатией // Вестн. офтальмологии. 2010. № 6. С. 35–38.
12. Mehta P., Durrani O.M. Outcome of deep lateral wall rim-sparing orbital decompression in thyroid-associated orbitopathy: a new technique and results of a case series // Orbit. 2011. Vol. 30. P. 265–268.
13. Кочетков П.А., Лопатин А.С., Сергиенко Н.Ю. Эндоназальная эндоскопическая декомпрессия орбиты трансэтмоидальным доступом // Вестн. оториноларингологии. 2009. № 4. С. 23–26.
14. Reich S.S., Null R.C., Timoney P.J. et al. Trends in Orbital Decompression Techniques of Surveyed American Society of Ophthalmic Plastic and Reconstructive Surgery Members // Ophthalmol. Plast. Reconstr. Surg. 2016. Vol. 32, N 6. P. 434–437.
15. Груша Я.О., Исмаилова Д.С., Шерстнева Л.В. Основные принципы лечения пациентов с поражением роговицы при эндокринной офтальмопатии // Вестн. офтальмологии. 2015. Т. 132, № 5. С. 35–38.
16. Свириденко Н.Ю., Шеремета М.С., Груша Я.О. По материалам международного симпозиума «Тиреоид-ассоциированная офтальмопатия» (Thyroid Eye Disease) (июнь 2016, Лондон) // Клини. и экспер. эндокринология. 2016. № 3. С. 12–19.

## **Болезнь Грейвса и беременность**

*Непростым является ведение женщин с болезнью Грейвса в период беременности. В том случае, если болезнь Грейвса выявлена до беременности, задачей врача является персонализация лечения с учетом репродуктивных планов женщины, и оптимальным в таком случае будет предохранение от беременности до достижения эутиреоидного статуса и исчезновения антител к рецептору ТТГ. Но жизнь порой усложняет наши схемы лечения, как в представленном ниже клиническом примере. Также нужно учитывать, что выявление болезни Грейвса у беременной не является показанием к прерыванию беременности, а требует адекватной и своевременной коррекции тиреотоксикоза под наблюдением эндокринолога. Ниже приведен соответствующий клинический случай.*

### **Болезнь Грейвса и беременность. Случай из практики**

*М.В. Алташина, Е.А. Трошина, Н.Ю. Свириденко, Н.В. Латкина*

Тиреотоксикоз — клинический синдром, обусловленный негативным влиянием стойкого избытка тиреоидных гормонов на организм. Основная причина тиреотоксикоза среди лиц молодого и среднего возраста — болезнь Грейвса.

В России в качестве первого метода лечения данного заболевания наиболее часто используют терапию тиреостатическими препаратами, при этом опыт отечественной эндокринологии и данные зарубежных авторов показывают, что примерно в 70% случаев лечение болезни Грейвса должно быть радикальным (оперативное лечение или радиоактивный йод).

Ниже представлены клиническое описание пациентки, 27 лет, с болезнью Грейвса, планировавшей беременность, неоправданно длительно находившейся на консервативной терапии, и лечение тиреотоксикоза у этой больной во время беременности и в послеродовом периоде.

Болезнь Грейвса — аутоиммунное заболевание, развивающееся вследствие выработки антител к рецептору ТТГ, которые стимулируют синтез гормонов щитовидной железы и развитие синдрома тиреотоксикоза. В период беременности ее следует отличать от гестационного тиреотоксикоза и гестационного физиологического гипертиреоза, которые развиваются на фоне повышения содержания хорионического гонадотропина, имеющего структурное сходство с ТТГ и обладающего сродством к его рецепторам. У 2–3% беременных в I триместре беременности на фоне высоких концентраций хорионического гонадотро-

пина развивается так называемый гестационный гипертиреоз, который имеет транзиторный характер и обычно протекает легче, чем тиреотоксикоз, вызванный болезнью Грейвса, но в ряде случаев (1–2%) может потребовать проведения дифференциальной диагностики.

Болезнь Грейвса, развившаяся до беременности, является противопоказанием к ее планированию, так как несет большой риск ее прерывания и осложнений, и требует строгой контрацепции. Если беременность все же наступила, ее не прерывают и продолжают на фоне проведения тиреостатической терапии. Препаратом выбора в I триместре является пропилтиоурацил, поскольку прием тиамазола может быть ассоциирован с врожденными аномалиями, развивающимися в онтогенезе, наиболее важный период которого протекает с 5-й по 10-ю неделю беременности. В связи с этим на этот срок, по возможности, прием тиреостатических препаратов рекомендуется прекратить. В случае невозможности отмены доза тиреостатических препаратов не должна превышать 20 мг тиамазола или 200 мг пропилтиоурацила. В редких случаях прием пропилтиоурацила может приводить к тяжелым гепатотоксическим реакциям, поэтому рекомендуется перевод пациенток с пропилтиоурацила на тиамазол по окончании I триместра беременности.

Уровень свободного  $T_4$  и свободного  $T_3$  поддерживается на верхней границе или незначительно выше нормы, а уровень ТТГ — на нижней границе или ниже нормы. Схема «блокируй и замещай» противопоказана, поскольку тиреостатик при этом назначают в большей дозе, что несет риск формирования зоба и гипотиреоза у плода.

Пациентка С., 27 лет, считает себя больной с ноября 2007 г., когда впервые появились сердцебиение, одышка при ходьбе, увеличился размер шеи, произошло снижение массы тела на 10 кг без изменения образа жизни и питания. При обследовании по месту жительства в феврале 2008 г.: общий анализ крови и мочи, биохимический анализ крови, коагулограмма — в пределах нормы; в крови: ТТГ — менее 0,0001 мЕД/л (норма — 0,25–3,5 мЕД/л), свободный  $T_4$  — 50,6 пмоль/л (норма — 9–20 пмоль/л), свободный  $T_3$  — 17,5 пмоль/л (норма — 2,5–5,5 пмоль/л), антитела к тиреопероксидазе — 44,9 МЕ/мл (норма — 1,6–19 МЕ/мл); на электрокардиограмме (ЭКГ): ритм синусовый, частота сердечных сокращений (ЧСС) — 110 в минуту. По результатам УЗИ: объем щитовидной железы — 124,6 мл, структура неоднородная, экзогенность снижена, васкуляризация усилена.

Был диагностирован диффузный токсический зоб, назначен тиамазол (Тирозол<sup>®</sup>) по 30 мг/сут, обзидан по 60 мг/сут. На фоне лечения

самочувствие пациентки улучшилось, исчезла одышка, частота пульса пришла в норму, стала увеличиваться масса тела.

По непонятной причине врач по месту жительства не предлагал радикальный метод лечения, несмотря на значительное увеличение железа; также не был исследован уровень антител к рецептору ТТГ.

В дальнейшем, в декабре 2008 г., назначена терапия по схеме «блокируй и замещай»: тиамазол (Тирозол<sup>▲</sup>) по 30 мг/сут, левотироксин натрия (L-Тироксин<sup>▲</sup>) по 50 мкг/сут; в августе доза тиамазола (Тирозола<sup>▲</sup>) уменьшена до 5 мг/сут. Однако уже в сентябре развился рецидив тиреотоксикоза, в связи с чем доза тиамазола (Тирозола<sup>▲</sup>) увеличена до 30 мг, левотироксин натрия (L-Тироксин<sup>▲</sup>) отменен.

На протяжении всего времени лечения пациентка регулярно контролировала концентрации ТТГ, свободного Т<sub>4</sub> и свободного Т<sub>3</sub> в крови. Результаты представлены на рис. 2.6.

Концентрация свободного Т<sub>3</sub> на фоне приема тиреостатиков оставалась повышенной или на уровне верхней границе нормы; концентрация свободного Т<sub>4</sub> быстро пришла в норму. На графике не отображена динамика содержания ТТГ в связи с тем, что на протяжении всего периода лечения концентрация ТТГ в крови или не определялась, или приближалась к нулевым значениям. Таким образом, на фоне постоянного приема тиреостатических препаратов достичь полной компенсации тиреотоксикоза не удалось.

Несмотря на очевидные показания к оперативному лечению (большой объем железы, отсутствие стойкого эффекта от консервативной терапии), молодая женщина продолжала получать тиреостатическую терапию. Кроме того, пациентка не была предупреждена о нежелательности беременности.

В октябре 2009 г. выявлена беременность сроком 4 нед, в связи с чем тиамазол (Тирозол<sup>▲</sup>) был заменен пропилтиоурацилом (Пропицилом<sup>▲</sup>) в суточной дозе 200 мг.

В ноябре 2009 г. для обследования была госпитализирована в ФГБУ «НМИЦ эндокринологии».

При осмотре: общее состояние удовлетворительное, конституция нормостеническая. Рост — 167 см, масса тела — 74 кг, ИМТ — 26,5 кг/м<sup>2</sup>. Температура тела — 36,5 °С. Щитовидная железа увеличена в размерах, деформирует контур шеи, плотной консистенции, неоднородная, безболезненная при пальпации. Сердечные тоны приглушены, ритмичные, ЧСС — 90 в минуту, АД — 100/70 мм рт.ст. В легких дыхание везикулярное, проводится во все отделы, хрипов нет.

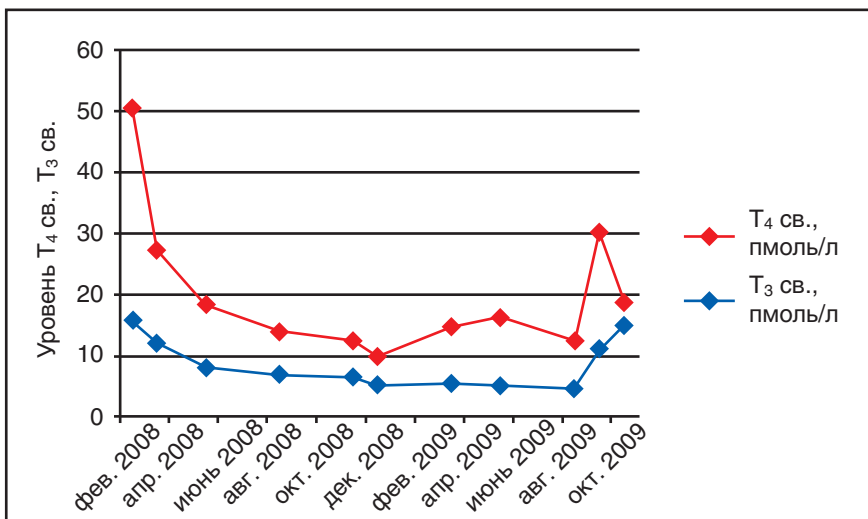


Рис. 2.6. Динамика лабораторных данных за 2008–2009 гг.

Живот при пальпации мягкий, безболезненный во всех отделах. Пациентка предъявляла жалобы на болезненное, учащенное мочеиспускание.

При обследовании: в общем анализе крови отмечалось повышение скорости оседания эритроцитов (60 мм/ч), в общем анализе мочи — лейкоцитоз до 500 в 1 мкл, в анализе мочи по Нечипоренко — повышение лейкоцитов до 35 000 в 1 мл; в биохимическом анализе крови, коагулограмме — показатели в пределах нормы. В анализе крови: ТТГ — менее 0,0001 мЕД/л (норма — 0,25–3,5 мЕД/л), свободный Т<sub>4</sub> — 12,1 пмоль/л (норма — 9–20 пмоль/л), свободный Т<sub>3</sub> — 15,7 пмоль/л (норма — 2,5–5,5 пмоль/л), антитела к рецептору ТТГ — 28 ЕД/л (норма — менее 1 ЕД/л). На ЭКГ: ритм синусовый, ЧСС — 110 в минуту. При УЗИ щитовидной железы: объем железы — 112,1 мл, структура диффузно неоднородная, определяются выраженная слоистость и дольчатость ткани, экзогенность снижена. При цветовом доплеровском картировании — значительно усиленная васкуляризация. При УЗИ органов малого таза: беременность 8 нед.

Следует отметить, что антитела к рецепторам ТТГ потенциально могут вызывать транзиторный неонатальный тиреотоксикоз у плода и новорожденного. Женщинам, у которых болезнь Грейвса была диагностирована во время беременности, или тем, кто имел ее в анамнезе,

уровень антител к рецепторам ТТГ необходимо определять уже в начале беременности, а при его повышении — еще и на 22–26-й неделе гестации.

Был поставлен диагноз: «Основное заболевание: диффузный токсический зоб (II степень по рекомендациям Всемирной организации здравоохранения). Тиреотоксикоз средней степени тяжести, в стадии субкомпенсации. Беременность 8 нед».

Продолжена тиреостатическая терапия пропилтиоурацилом (Пропицилом<sup>®</sup>) в дозе 100 мг/сут (50 мг утром, 50 мг вечером). В последующие месяцы проводился регулярный контроль за концентрацией свободного  $T_4$  в крови, на основании результатов корректировалась доза препарата (рис. 2.7). В декабре 2009 г. на сроке 12 нед беременности доза была уменьшена до 50 мг/сут; в январе 2010 г. (16 нед беременности) — до 25 мг; в мае, когда срок гестации составлял 32 нед, прием тиреостатика отменен. Уровень антител к рецептору ТТГ составлял на этот момент 25 ЕД/л (норма — менее 1 ЕД/л).

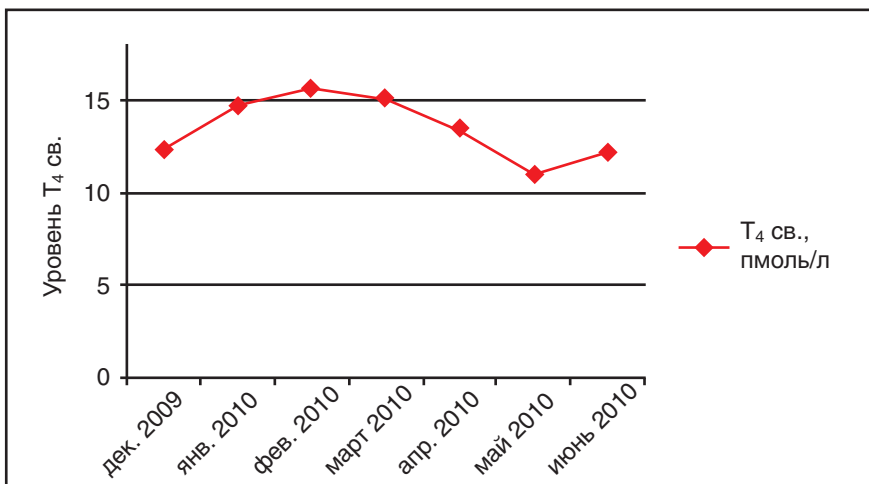
С увеличением срока гестации потребность в тиреостатиках снижается. Причиной является физиологическая иммуносупрессия, на фоне чего все аутоиммунные процессы ослабевают. Именно поэтому у большинства пациенток возможна полная отмена препаратов начиная с III триместра беременности. Однако после родов рецидив болезни Грейвса практически неизбежен.

В случае если компенсация тиреотоксикоза требует назначения больших доз (более 30 мг тиамазола или 450 мг пропилтиоурацила), пациентке может быть рекомендована тиреоидэктомия. Оптимальным временем проведения является II триместр. Назначение максимальных доз тиреостатиков недопустимо в связи с вероятностью развития тяжелого гипотиреоза у плода, кроме того, при беременности не применяется схема «блокируй и замещай». Другими показаниями к оперативному лечению являются тяжелые побочные реакции на тиреостатические препараты и низкая комплаентность женщины. Прием радиоактивного йода во время беременности противопоказан.

В июне 2010 г. — роды в срок, через естественные родовые пути, масса, длина тела ребенка — в пределах нормы. В течение 2 мес кормила грудью, тиреостатические препараты не принимала.

В августе 2010 г. развился рецидив тиреотоксикоза, появились жалобы на слабость, плаксивость, сердцебиение в покое до 120 в минуту, произошло дальнейшее увеличение размеров щитовидной железы. В гормональном анализе крови: ТТГ — менее 0,0001 мЕД/л (норма —





**Рис. 2.7.** Динамика концентрации свободного тироксина с декабря 2009 по июнь 2010 г.

0,25–3,5 мЕД/л), свободный Т<sub>4</sub> — 67,3 пмоль/л (норма — 9–20 пмоль/л), свободный Т<sub>3</sub> — 18 пмоль/л (норма — 2,5–5,5 пмоль/л). Был возобновлен прием пропилтиоурацила (Пропицила<sup>®</sup>) в дозе 300 мг, на фоне чего симптомы тиреотоксикоза стали менее выраженными, однако сохранялись тахикардия и слабость. Ребенок переведен на искусственное вскармливание.

Следует отметить, что применение тиреостатиков в период грудного вскармливания основано на тех же принципах, что и при беременности. Грудное вскармливание безопасно при применении тиамазола до 20–30 мг/сут или пропилтиоурацила, максимальная допустимая доза которого составляет 200 мкг/сут. Только в некоторых случаях при тяжелом тиреотоксикозе и потребности в больших дозах грудное вскармливание должно быть прекращено, что и произошло в описываемой клинической ситуации.

В связи с неэффективностью тиреостатической терапии было рекомендовано хирургическое лечение болезни Грейвса. В феврале 2011 г. повторно госпитализирована в отделение ФГБУ «НМИЦ эндокринологии» для хирургического лечения.

При осмотре: рост — 167 см, масса тела — 76 кг, ИМТ — 27,2 кг/м<sup>2</sup>. Щитовидная железа значительно увеличена в размерах, деформирует контур шеи, плотной консистенции (рис. 2.8, 2.9). В легких дыхание везикулярное, проводится во все отделы, хрипов нет. Сердечные тоны

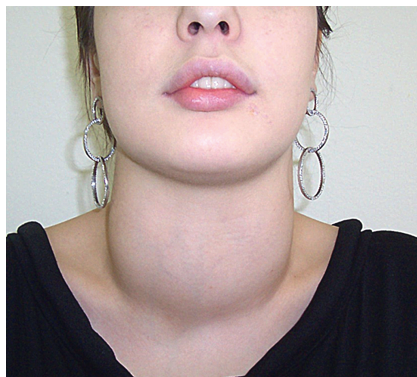


Рис. 2.8.



Рис. 2.9.

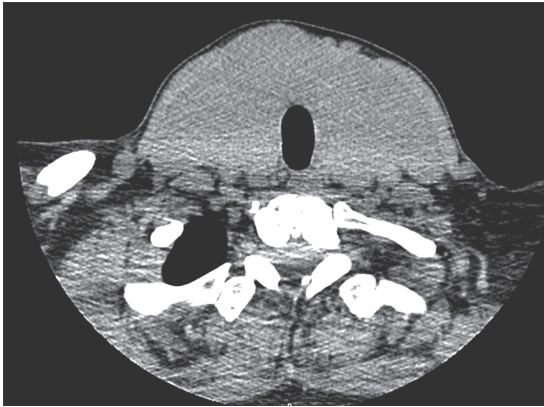
приглушены, ритмичные, ЧСС — 100 в минуту, АД — 110/80 мм рт.ст. Живот при пальпации мягкий, безболезненный во всех отделах.

При исследовании: в общем анализе крови, мочи, биохимическом анализе крови, коагулограмме — показатели в пределах нормы; ТТГ — 0,001 мЕД/л (норма — 0,25–3,5 мЕД/л), свободный  $T_4$  — 8,5 пмоль/л (норма — 9–20 пмоль/л), свободный  $T_3$  — 8,9 пмоль/л (норма — 2,5–5,5 пмоль/л) [на фоне 300 мг пропилтиоурацила (Пропицила<sup>®</sup>)]. На ЭКГ: ритм синусовый, ЧСС — 120 в минуту. По результатам УЗИ: объем щитовидной железы — 192,4 мл. Структура диффузно неоднородная, пониженной эхогенности; в правой доле — гипоехогенное образование без четких контуров, размерами 1,8×1,2×1,0 см. При цветовом доплеровском картировании — умеренно усиленная васкуляризация.

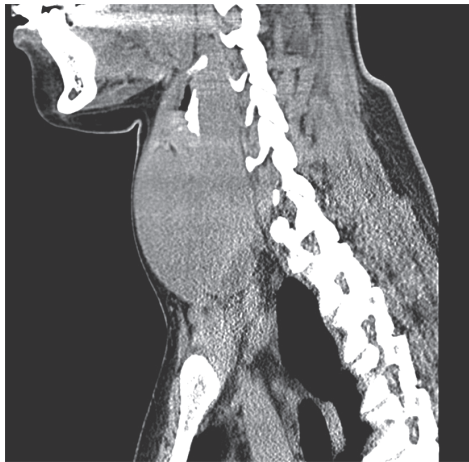
При компьютерной томографии (КТ) органов шеи: размеры правой доли щитовидной железы — 10,5×5×4,3 см, нижний контур заходит на 0,5 см за верхний край яремной вырезки. Размер левой доли — 11×3,8×4,5 см, нижний контур заходит на 0,3 см за верхний край яремной вырезки. Толщина перешейка — до 1,8 см. Ткань железы диффузно неоднородной структуры (плотность — 45–50 НУ). Трахея сужена на уровне тел позвонков  $C_V$ – $C_{VI}$ , не смещена. Пищевод не сужен, не смещен (рис. 2.10, 2.11).

Была осмотрена офтальмологом, патологии не выявлено.

В связи с отсутствием стойкого эффекта от консервативного лечения тиреотоксикоза, большим объемом щитовидной железы пациентке было рекомендовано хирургическое лечение болезни Грейвса. В рамках предоперационной подготовки для нормализации уровня свободного



**Рис. 2.10.** Компьютерная томограмма органов шеи, поперечный срез



**Рис. 2.11.** Компьютерная томограмма органов шеи, сагиттальный срез

$T_3$  был назначен пропилтиоурацил (Пропицил<sup>®</sup>) в дозе 600 мг/сут, на фоне чего лишь через 1 мес была достигнута компенсация тиреотоксикоза (рис. 2.12).

17.03.2011 выполнена экстрафасциальная тиреоидэктомия. Масса удаленной щитовидной железы составила 250 г (рис. 2.13).

В послеоперационном периоде отмечались незначительная охриплость голоса, неэффективность кашлевого толчка. Симптом Хвостека был отрицательным с обеих сторон. Содержание ионизированного