Раздел 1

Общие вопросы

Глава 2

АНАТОМИЯ МОЛОЧНОЙ ЖЕЛЕЗЫ

Молочная железа (лат. *glandula mammaria* или *mamma*) — парный орган, относящийся к типу апокринных желез кожи. По гистогенезу является производным эктодермы и развивается, как правило, из 4-й пары молочных точек, появляющихся у эмбриона на 2-м месяце жизни вдоль двух молочных линий [1, 4]. Форма и размеры железы у женщин связаны с половым развитием и индивидуальными особенностями.

Доля — основная функциональная единица молочной железы. Внутри доли находятся дольки, сформированные альвеолярно-трубчатыми железами. От 10 до 100 альвеол соединяются и формируют большой проток дольки, а от 20 до 40 дольковых протоков — долевые протоки. Последние радиально сходятся по направлению к соску, у основания которого ампулообразно расширяются, образуя млечные синусы (лат. *sinus lactiferi*). В области соска млечные протоки вновь сужаются и, соединяясь по 2–3, открываются на верхушке соска 15–20 точечными отверстиями, что соответствует числу долей молочной железы [2].

Молочная железа у женщин располагается на передней поверхности грудной клетки на протяжении III–VI или, реже, VII ребер между окологрудинной и передней подмышечной линиями. Основание молочной железы находится на большой грудной и частично на передней зубчатой мышцах. От указанных мышц она отделена собственной фасцией груди и слоем рыхлой клетчатки. Ткань молочной железы продолжается в подмышечную впадину в виде хвоста Спенса. Чаще всего САК расположен между IV и V ребрами и несколько кнаружи от среднеключичной линии [1, 5, 6].

На высшей точке молочной железы расположен сосок (лат. *papilla mammae*) — сильно пигментированное шероховатое образование. Он окружен ареолой, которая имеет форму круга диаметром 15–60 мм и содержит мышечную ткань, образующую циркулярные и радиальные тяжи. При их сокращении происходит уплотнение и выпячивание соска — эрекция [2, 3]. В области ареолы наряду с сальными и потовыми железами насчитывается до 12 бугорков (бугорки Монтгомери), некоторые исследователи считают их добавочными молочными железами. Во время беременности они увеличиваются (рис. 2.1, а).

Двумя перпендикулярными линиями (вертикальной и горизонтальной), проходящими через сосок, молочную железу условно делят на четыре квадранта — верхний и нижний внутренние, а также верхний и нижний наружные. Часть молочной железы, расположенная за САК, называется центральной (см. рис. 2.1, б, в).

МЫШЦЫ ГРУДНОЙ КЛЕТКИ

Мышечные слои передней и латеральной стенок грудной клетки представлены большой и малой грудными мышцами, передней зубчатой, наружной косой мышцами, а также частью прямой мышцей живота (рис. 2.2).

Большую часть передней грудной стенки занимает большая грудная мышца (*m. pectoralis major*) (рис. 2.3, а). Латерально данная мышца граничит с дельтовидной мышцей (*m. deltoideus*), отделяясь от нее дельтопекторальной бороздой, которая книзу переходит на латеральную поверхность плеча, образуя латеральную борозду бицепса. Нижний край большой грудной мышцы образует переднюю стенку подмышечной области. Полностью покрытая большой грудной мышцей малая грудная мышца (*m. pectoralis minor*) начинается на уровне III–V ребер и прикрепляется к клювовидному отростку лопатки (рис. 2.3, б).

Передняя зубчатая мышца (*m. serratus anterior*) находится на латеральной поверхности грудной клетки (см. рис. 2.3, в). Ее нижняя порция прикрепляется к ребрам в виде зубцов, чередуясь через один с наружной косой мышцей живота (*m. obliquus externus*), которая начинается от нижней поверхности VII–VIII ребер и идет к латеральному краю прямой мышцы живота.

Прямая мышца живота (*m. abdominis rectus*) начинается от хрящей V–VII ребер, у нижнего края грудной клетки [2, 7, 8].

ФАСЦИАЛЬНАЯ И СВЯЗОЧНАЯ СИСТЕМА МОЛОЧНОЙ ЖЕЛЕЗЫ

Ткань молочной железы расположена между листками поверхностной фасции грудной стенки, образующими ее капсулу (фасция Скарпа) (рис. 2.5, а),

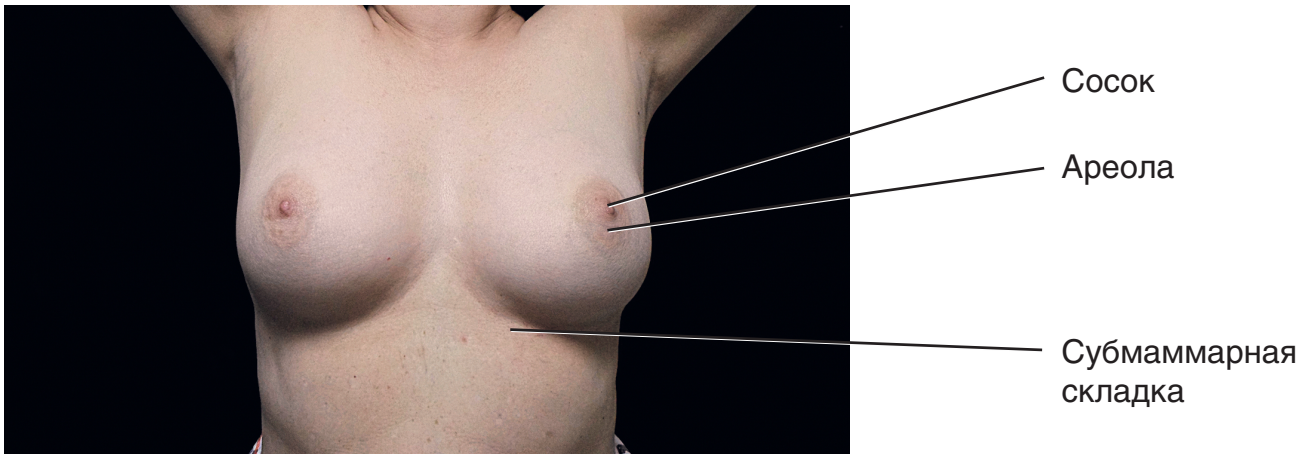

а

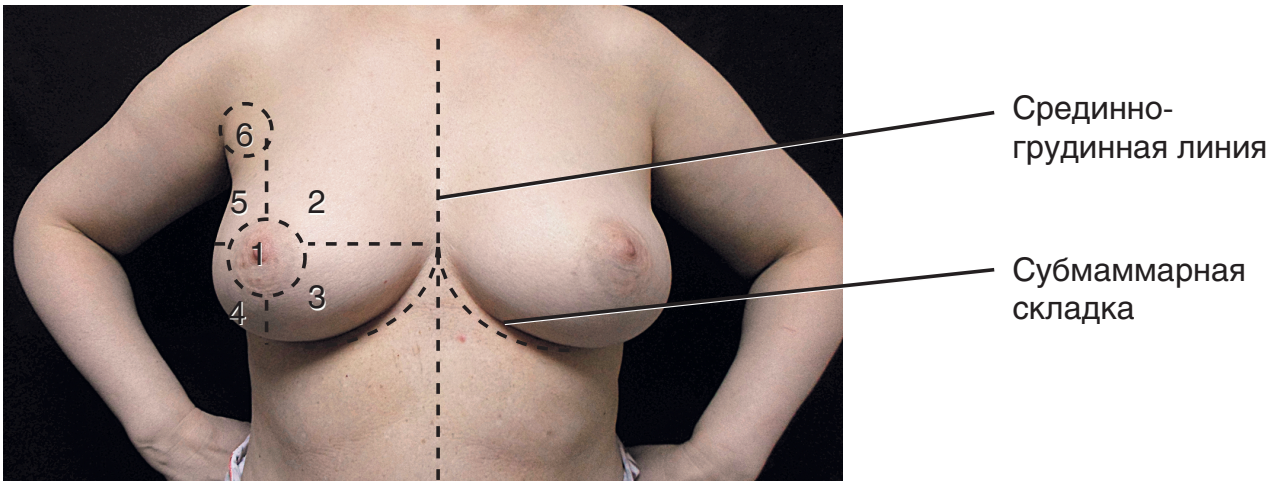

б

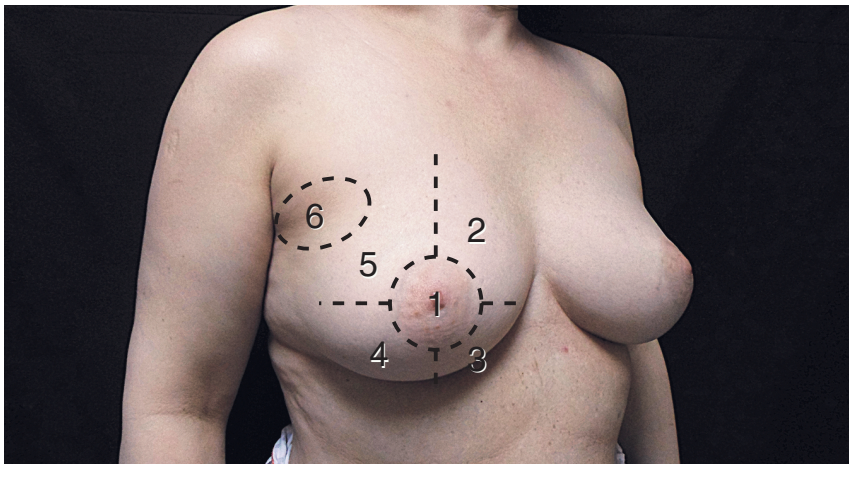

в

Рис. 2.1. Анатомия и топография молочной железы: а — анатомия молочной железы; б, в — условное деление на квадранты молочной железы. 1 — центральная часть; 2 — верхний внутренний квадрант; 3 — нижний внутренний квадрант; 4 — нижний наружный квадрант; 5 — верхний наружный квадрант; 6 — хвост Спенса

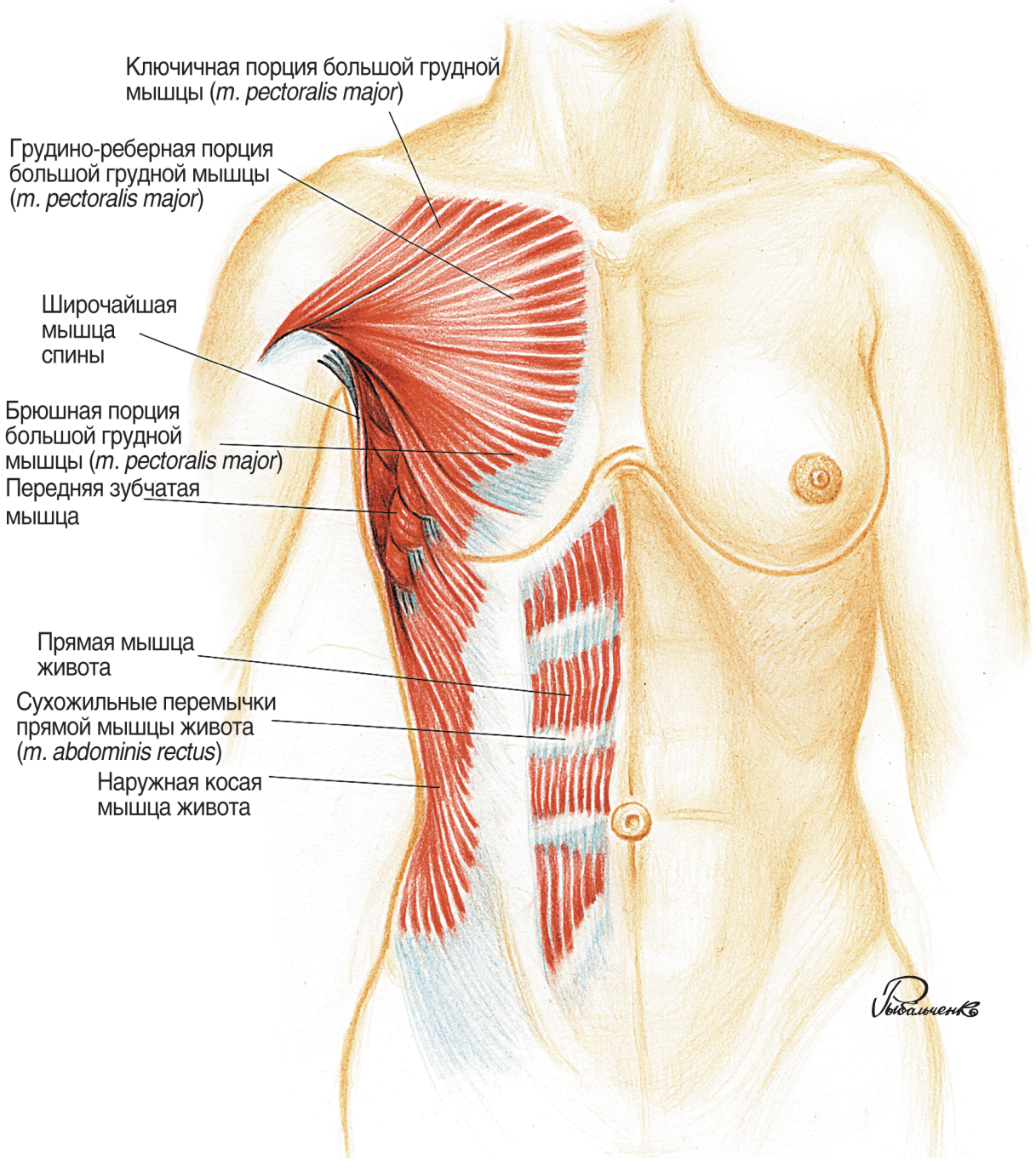

Рис. 2.2. Топография мышц передней грудной и брюшной стенки

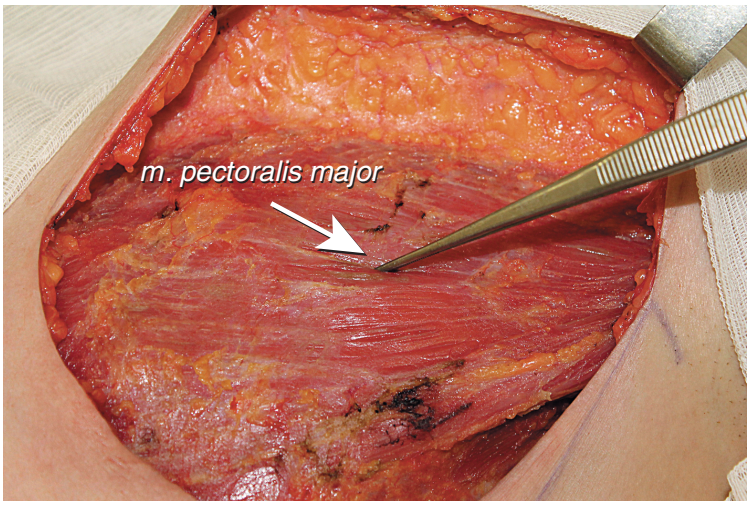

а

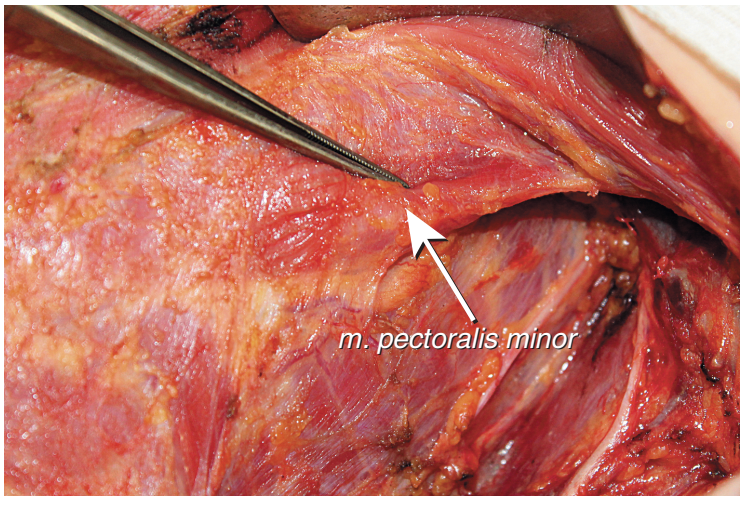

б

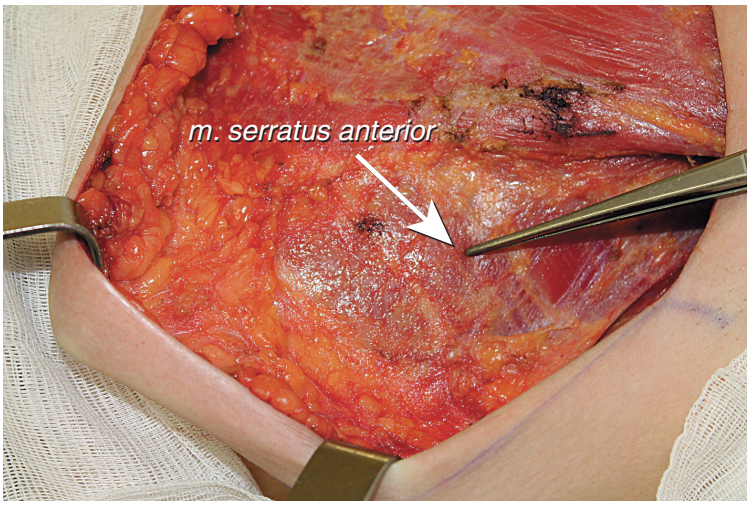

в

Рис. 2.3. Интраоперационный вид мышц грудной стенки: а — большая грудная мышца (*m. pectoralis major*); б — малая грудная мышца (*m. pectoralis minor*); в — передняя зубчатая мышца (*m. serratus anterior*)

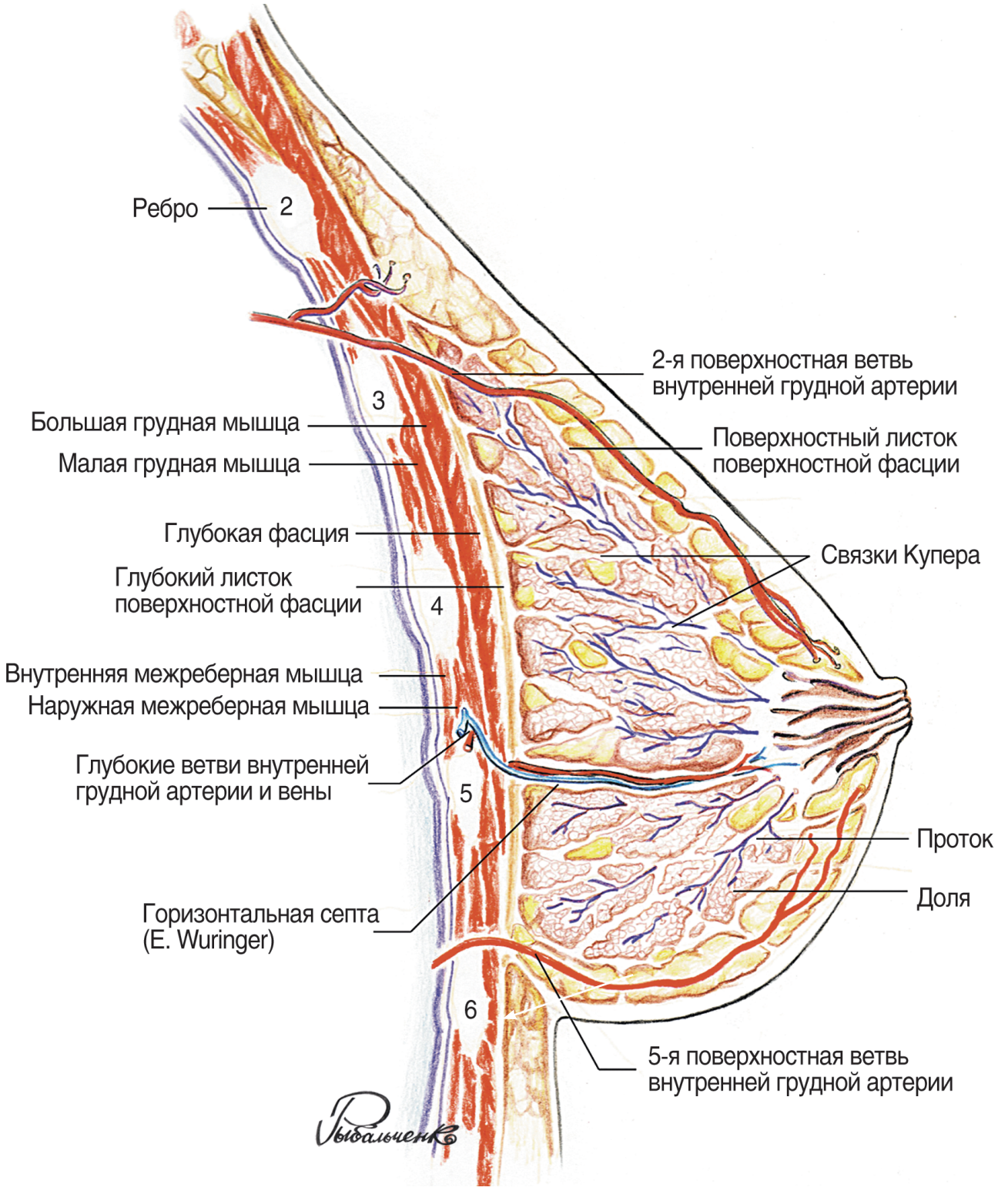

Рис. 2.4. Фасциальная система молочной железы

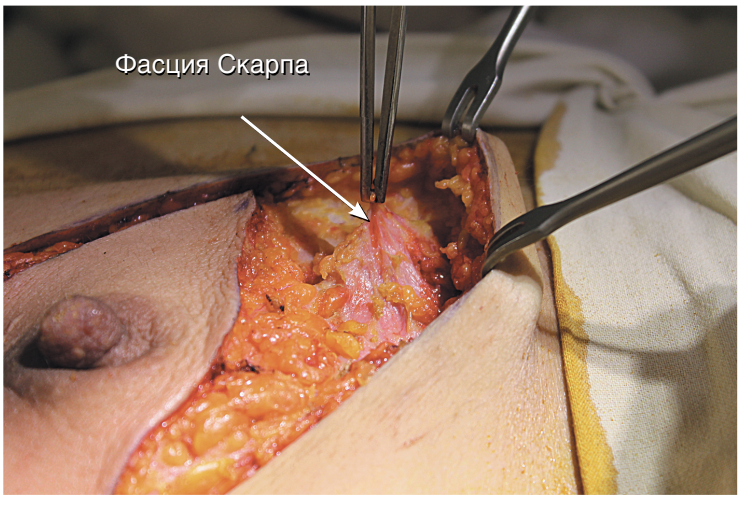

а

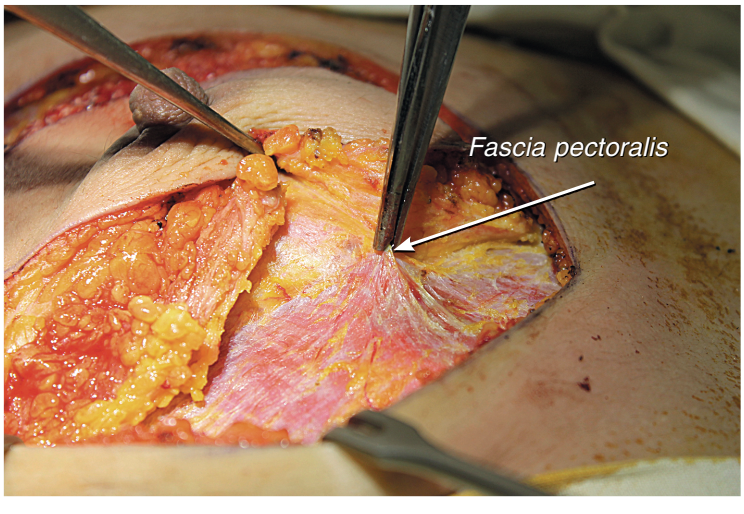

б

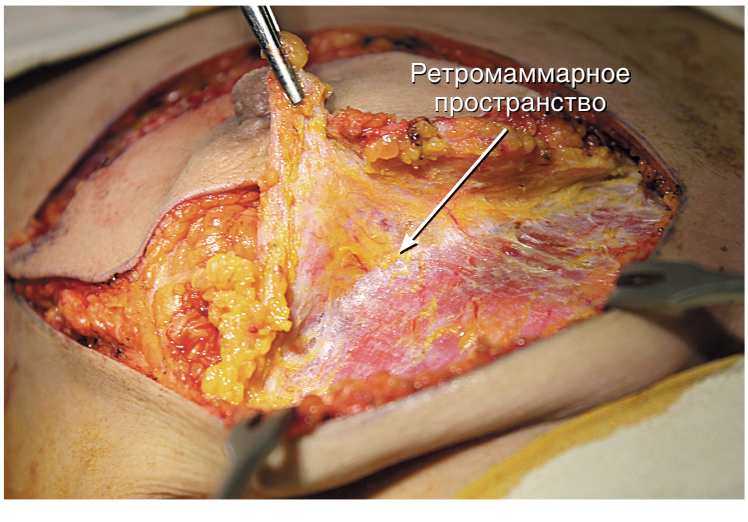

в

Рис. 2.5. Фасциальная система молочной железы. Между глубоким листком поверхностной фасции (а) и фасцией большой грудной мышцы (б) находится ретромаммарное пространство (в), заполненное рыхлой соединительной тканью, обеспечивающей свободную смещаемость молочной железы относительно грудной клетки

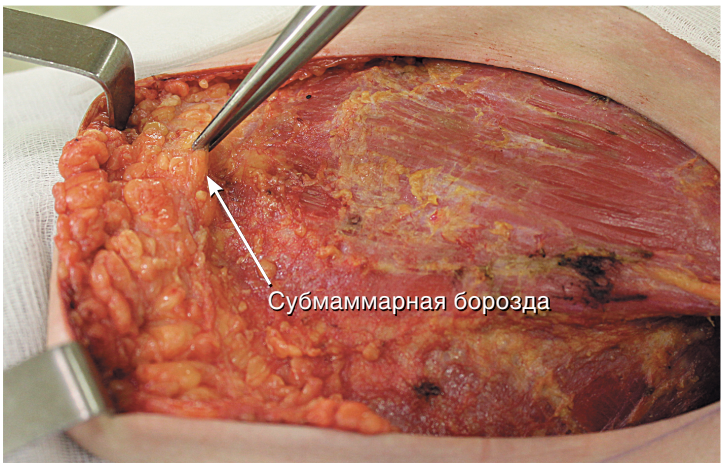

а

б

Рис. 2.6. Фасциальная и поддерживающая система молочной железы: а — зона фиксации поверхностной фасциальной системы к глубокой фасции, образующая субмаммарную борозду; б — субмаммарная складка

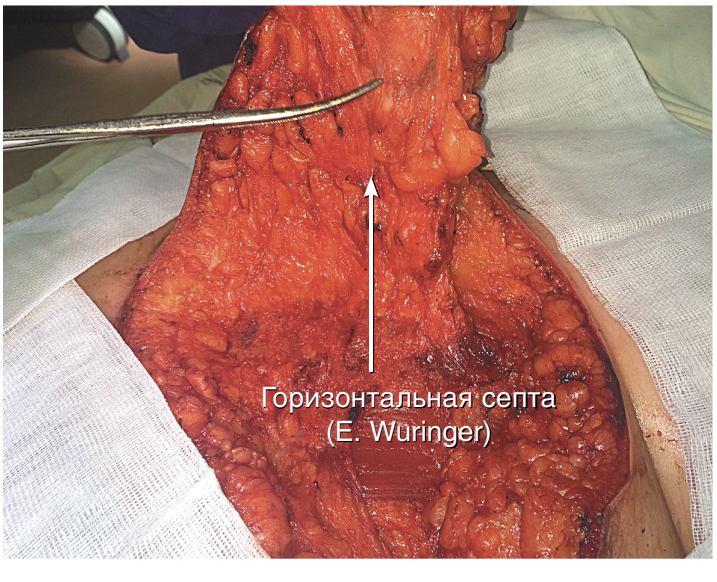

Рис. 2.7. Связочный аппарат левой молочной железы. Поддерживающий связочный аппарат молочной железы представляет собой тяжи фиброзной ткани, вдоль которых сосуды и нервы направляются к паренхиме и сосково-ареолярному комплексу. Горизонтальная фиброзная септа — основная поддерживающая связочная структура в составе молочной железы

и со всех сторон (за исключением ареолы) окружена подкожной жировой клетчаткой. Кверху фасция переходит в поверхностную фасцию шеи, а книзу — в поверхностную фасцию живота [2, 5, 8] (рис. 2.4).

Наружный слой этой фасции плохо развит, особенно в верхней части груди.

Утолщенные пучки фасции, протягивающиеся от верхнего края фасциальной капсулы железы к ключице, носят название подвешивающей связки молочной железы (лат. *ligg. suspensoria mammaria*). Глубокий слой поверхностной фасции развит лучше и прилежит к фасции большой грудной мышцы (лат. *fascia pectoralis*) (см. рис. 2.5, б). Между фасциальной капсулой железы и собственной фасцией груди располагается ретромаммарное пространство. Рыхлость клетчатки, расположенной в ретромаммарном пространстве, обеспечивает подвижность молочной железы по отношению к грудной стенке. В ней могут развиваться ретромаммарные флегмоны, чаще всего как осложнение гнойного мастита (см. рис. 2.5, в). От фасциального футляра вглубь железы отходят соединительнотканные перегородки, которые образуют ее мягкий остов, в нем находятся жировая клетчатка, кровеносные и лимфатические сосуды, нервы и выводящие протоки. Междольковые перегородки состоят из соединительной ткани, лишенной жировой клетчатки. Эти перегородки продолжаются кпереди за пределы фасциального футляра железы к глубоким слоям кожи в виде множественных соединительнотканных тяжей, получивших название связок Купера [7, 9]. Связки идут в косом или вертикальном направлении, они связывают передние и задние листки фасции с глубокими слоями кожи. За счет этого кожа по отношению к железе малоподвижна. Сдвигается только вместе с железой. Под кожей располагается слой жировой клетчатки, толщина которого может варьировать, тем самым определяя объем органа.

Поддерживающий связочный аппарат молочной железы имеет постоянную анатомию и представляет собой тяжи фиброзной ткани, вдоль которых сосуды и нервы направляются к паренхиме и САК.

Субмаммарная борозда, как и все борозды покровных тканей, является зоной малой смещаемости поверхностной фасциальной системы относительно глубокой фасции. В зоне субмаммарной борозды глубокий жировой слой исчезает, листки поверхностной фасции сливаются между собой и с глубокой фасцией, а ткань молочной железы из-за слабости фасциальной поддержки жировой прослойки ретромаммарного пространства нависает над бороздой, образуя субмаммарную складку (рис. 2.6) [10, 11].

Особое внимание стоит уделить горизонтальной фиброзной септе (*авт. — E. Wuringer*), представляющей собой тонкую прослойку соединительной ткани, берущую начало от поверхностной фасции на уровне V ребра. Далее септа идет медиально и латерально, переходя в медиальную и латеральную связки соответственно, кпереди направляется к середине соска. Краниально и кпереди вертикальные связки сливаются с поверхностной фасцией и образуют нечто вроде гамака из плотной соединительной ткани, который подвешивает молочную железу к грудной стенке [12, 13]. Линия крепления этого фиброзного кольца в основном повторяет границы большой грудной мышцы. Таким образом, горизонтальная фиброзная септа делит молочную железу на две части: краниальную и каудальную, между которыми существуют определенные пропорции. Так, разница объемов молочных желез обусловлена главным образом разницей краниальной части паренхимы молочной железы. В зависимости от объема молочной железы толщина краниальной части может варьировать от 2 до 7 см, в то время как каудальная часть имеет постоянную толщину около 2 см. Данный факт играет существенную роль ориентира для достижения симметрии при редукционной маммопластике. Также вдоль этих глубоких связочных структур проходят сосуды и нервы, снабжающие САК, что может служить важным фактором при резекциях молочной железы с использованием лоскута на ножке (рис. 2.7).

АРТЕРИАЛЬНОЕ КРОВОСНАБЖЕНИЕ МОЛОЧНОЙ ЖЕЛЕЗЫ

Существуют 4 основных источника артериального кровоснабжения молочной железы: внутренняя грудная артерия (*a. thoracica interna*), ее перфоранты (*rr. perforantes a. thoracica interna*), латеральная грудная артерия (*a. thoracica lateralis*), межреберные артерии III–VII (*a. intercostalis*), торакоакромиальная артерия (*a. thoracoacromialis*) (рис. 2.8–2.10).

1. *Внутренняя грудная артерия*, ветвь подключичной артерии, отдающая передние и задние перфорантные артерии, которые выходят в III–V межреберьях и образуют медиальную зону кровоснабжения молочной железы (60%) (см. рис. 2.9, а; 2.10, а). Передние перфорантные артерии выходят из соответствующих межреберных промежутков примерно на 2 см латеральнее края грудины. Наиболее значимы II и III передние перфорантные артерии. Менее постоянны I и IV перфорантные артерии. Эти ветви проходят в подкожно-жировой клетчатке медиальной части молочной железы, направляются книзу и латерально, анастомозируя с ветвями латеральной грудной артерии в области соска (рис. 2.12, а). Редко анастомозируют с межреберными артериями. Задние перфорантные артерии покидают межреберные промежутки латеральнее передних и обеспечивают кровоснабжение задних отделов молочной железы.

2. *Латеральная грудная артерия*, ветвь подмышечной артерии (см. рис. 2.10, б), а в более ред-

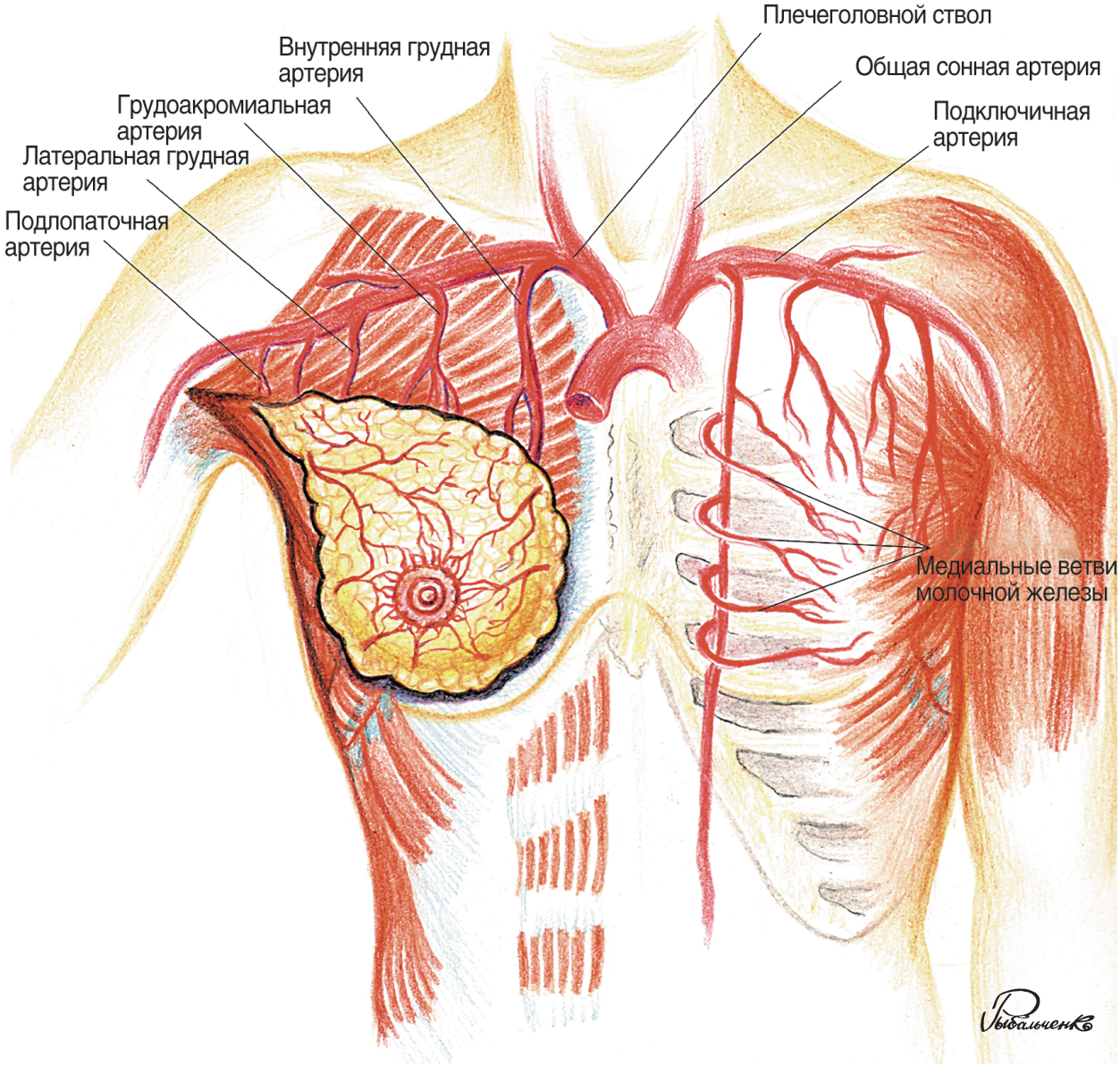

Рис. 2.8. Анатомия сосудов, осуществляющих кровоснабжение молочной железы

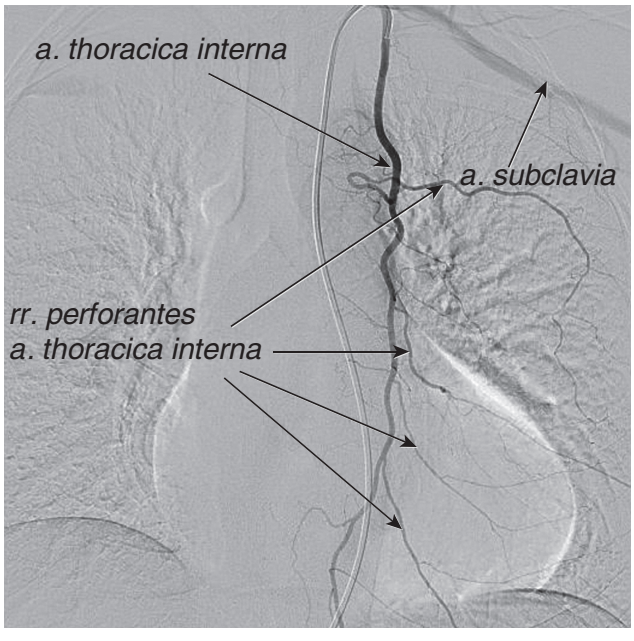

а

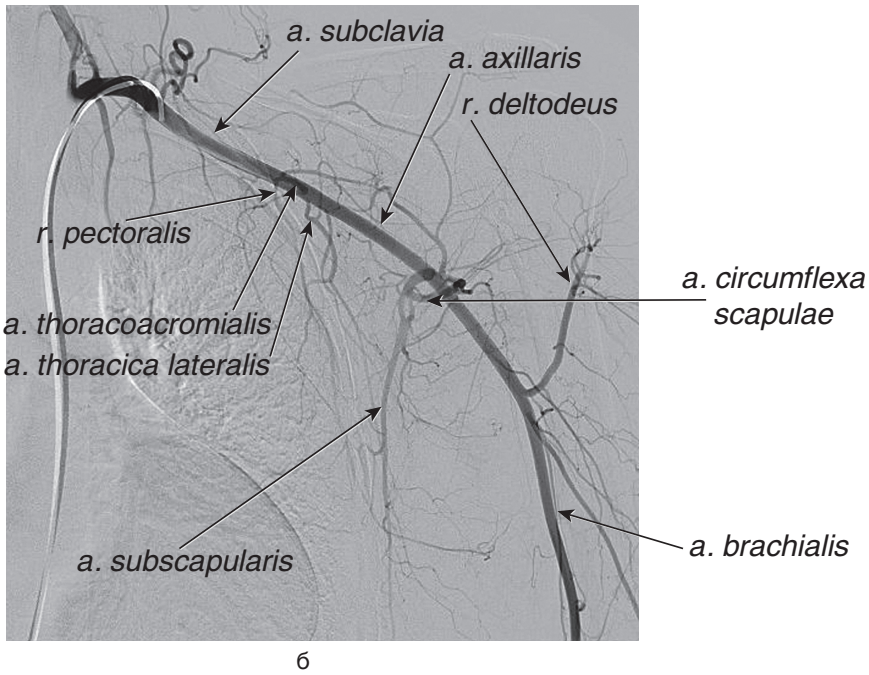

б

Рис. 2.9. Ангиографическое исследование сосудов левой молочной железы. Селективно катетеризирована левая внутренняя грудная артерия: а — контрастируется внутренняя грудная артерия, отдающая передние и задние перфорантные артерии, образующие медиальную зону кровоснабжения молочной железы; б — контрастируются латеральная грудная артерия (*a. thoracica lateralis*), торакоакромиальная артерия (*a. thoracoacromialis*), подлопаточная артерия (*a. subscapularis*), образующие верхнелатеральную зону кровоснабжения молочной железы

ких случаях ветвь торакоакромиальной или подлопаточной артерии (см. рис. 2.10, в) образует верхнелатеральную зону кровоснабжения молочной железы (30%). Ветви латеральной грудной артерии проходят в подкожно-жировой клетчатке молочной железы, направляясь книзу и медиально, образуя анастомозы с перфорантными ветвями внутренней грудной артерии и межреберными артериями в области ареолы (см. рис. 2.10, б, в).

Так как слой подкожной клетчатки больше в латеральных отделах молочной железы, нежели в медиальных, то, соответственно, в латеральных отделах сосуды пролегают несколько глубже, чем в медиальных. Чем ближе к ареоле, тем поверхностнее становятся сосуды (рис. 2.11).

3. *III–V задние межреберные артерии*, отдающие перфоранты молочной железе, формируют нижнелатеральную зону кровоснабжения (10%).

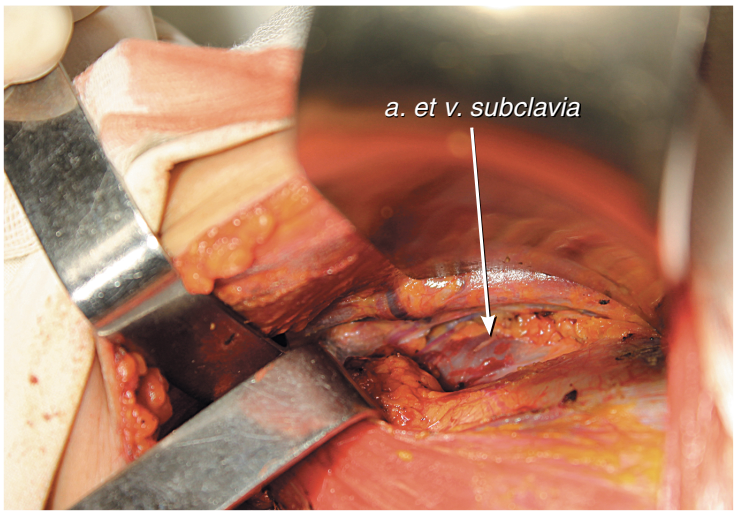

а

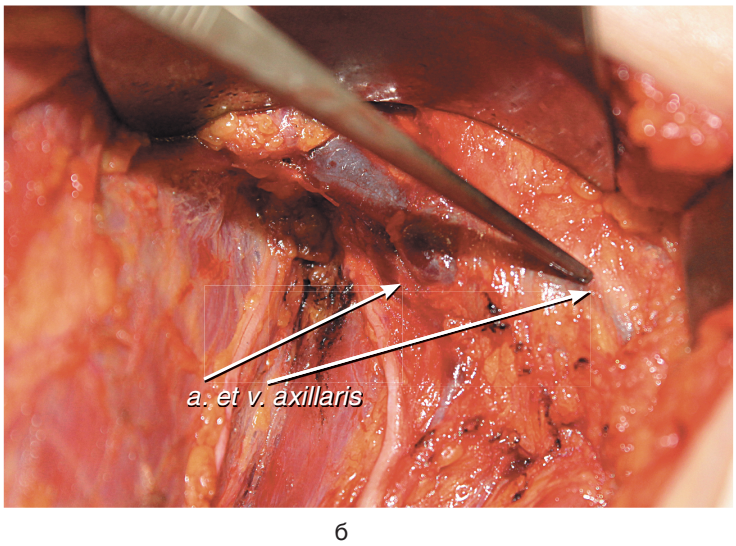

б

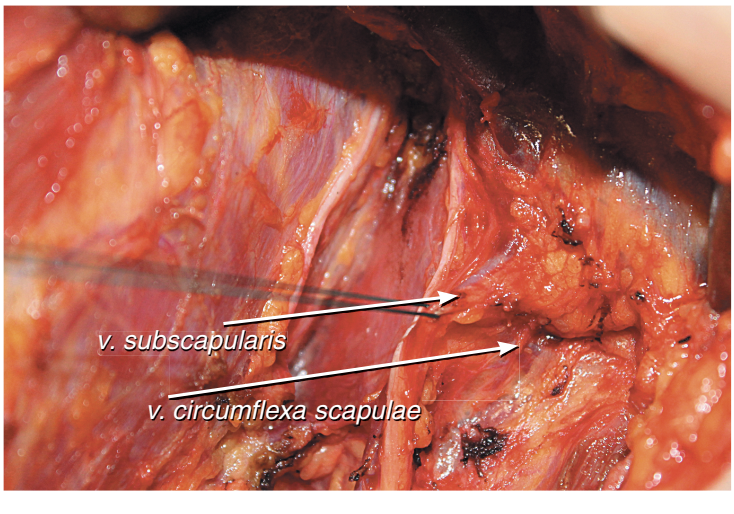

в

Рис. 2.10. Кровоснабжение молочной железы. Интраоперационный вид. Левая молочная железа. Крупные артериальные стволы как источники основных артериальных сосудов, участвующих в кровоснабжении молочной железы: а — подключичная артерия (*a. subclavia*); б — подмышечная артерия (*a. axillaris*); в — подлопаточная артерия (*a. subscapularis*)

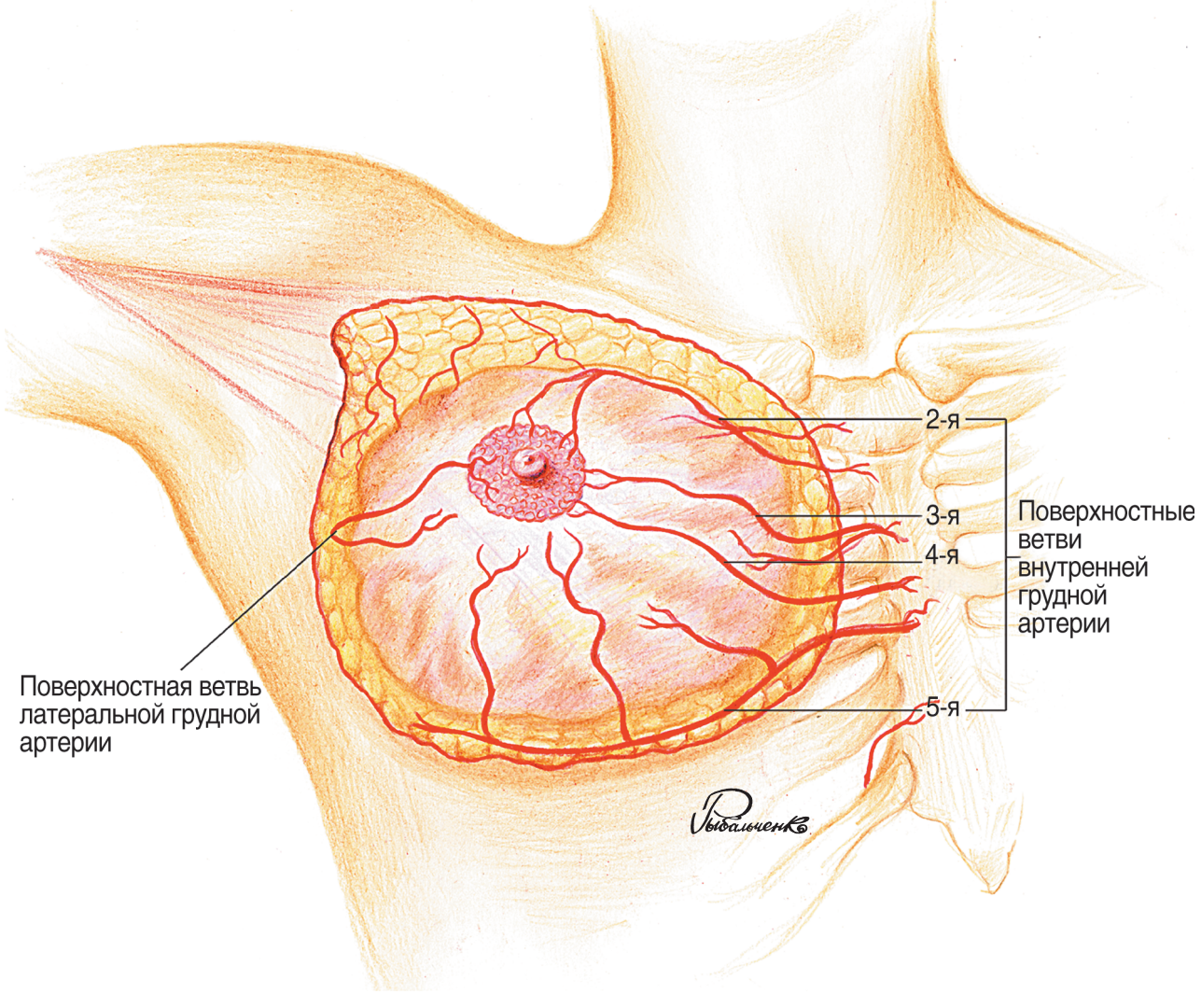

Рис. 2.11. Схематичное изображение анастомозирующих ветвей внутренней и латеральной грудных артерий, которые проходят в подкожном слое молочной железы и являются главными источниками кровоснабжения сосково-ареолярного комплекса

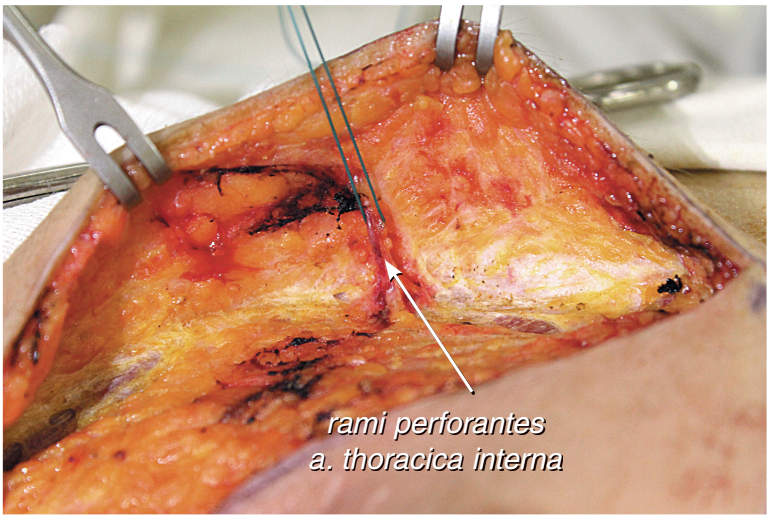

а

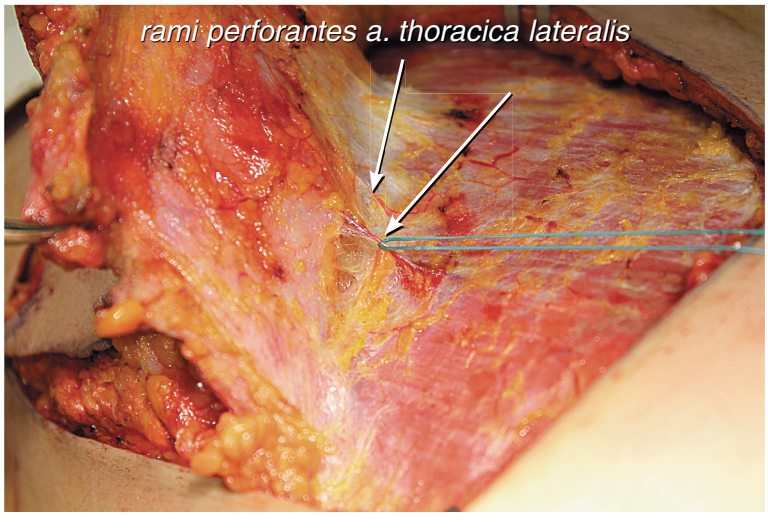

б

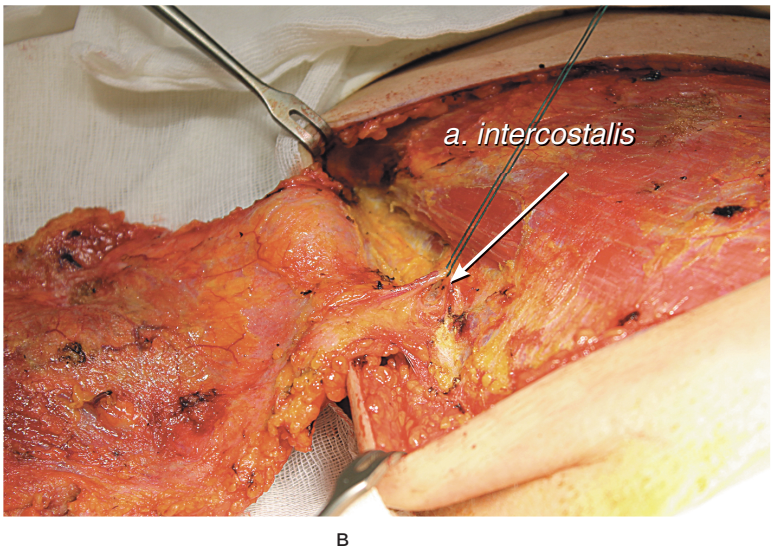

в

Рис. 2.12. Правая молочная железа. Интраоперационный вид: а — поверхностные ветви внутренней грудной артерии (II–IV межреберье); б — поверхностные ветви латеральной грудной артерии; в — перфорантные ветви межреберных артерий III–VII

Начинаясь от аорты, они проходят по межреберным промежуткам и обеспечивают питание нижненаружного квадранта молочной железы.

4. *Торакоакромиальная артерия*, ветвь подмышечной артерии. Пекторальные ветви, отходящие от торакоакромиальной артерии, играют незначительную роль в кровоснабжении САК и латеральных отделов молочной железы [2, 5, 8, 10, 11].

ВЕНОЗНЫЙ ОТТОК МОЛОЧНОЙ ЖЕЛЕЗЫ

Вены молочной железы образуют две системы оттока: поверхностную и глубокую (рис. 2.13).

1. *Поверхностная система* располагается непосредственно под поверхностной фасцией молочной железы и состоит из двух типов вен: поперечных и продольных. Поперечные вены (91%) проходят в подкожно-жировой клетчатке в медиальном направлении и сливаются с прободающими сосудами, впадающими во внутреннюю грудную вену. Продольные вены (9%) имеют восходящее направление и в области яремной вырезки грудины впадают в поверхностные вены нижней части шеи.

2. *Глубокая венозная система* молочной железы представлена тремя группами вен:

а) прободающие ветви внутренней грудной вены — самые крупные вены глубокой системы венозного оттока, впадающие в соответствующие безымянные вены;
б) ветви подмышечной вены;
в) прободающие вены задних межреберных вен; эти вены сообщаются с позвоночными венами (*сплетение Батсона*) и непарной веной, впадающей в верхнюю полую вену.

Именно межреберный дренаж в позвоночные вены, так называемое сплетение Батсона, обусловливает метастатическое поражение тел позвонков или костей таза (лимфогенный путь), не затрагивая легкие.

Также три вышеперечисленных пути венозного оттока опосредованно сообщаются с легочной капиллярной сетью, что способствует метастазированию рака молочной железы (РМЖ) в легкие [2, 7].

ИННЕРВАЦИЯ МОЛОЧНОЙ ЖЕЛЕЗЫ

Еще 135 лет назад британский хирург Эстли Купер впервые описал иннервацию молочной железы. С тех самых пор известно, что кожа молочной железы и сама железа иннервируются латеральными и передними ветвями межреберных нервов (рис. 2.14) [9].

Иннервация кожи молочной железы и железистого тела осуществляется из II–VI межреберных нервов, причем к телу подходят волокна из грудного отдела симпатического ствола. Чувствительные и секторальные волокна ветвятся, образуя нервное сплетение, окружающее железу. Нервные окончания максимально сосредоточены в области соска и ареолы, создавая мощное рефлекторное поле. Иннервация соска и ареолы вариабельна в плане источников иннервации и хода снабжающих нервов. Сосково-ареолярная зона всегда иннервируется как передними, так и латеральными кожными ветвями III, IV или V межреберных нервов [2, 8, 11].

Центральные отделы молочной железы (в том числе область ареолы и соска) получают сенсорную иннервацию из переднемедиальных и переднелатеральных волокон межреберных нервов III, IV и V; иннервация большей части молочной железы осуществляется за счет нерва V. Медиальные, а также нижние отделы молочной железы иннервируются латеральными ветвями II–VI межреберных нервов. Латеральная кожная ветвь II межреберного нерва (*n. intercostobrachialis*) проходит латерально через подмышечную впадину и образует нервное сплетение с кожной ветвью *n. medianus*, а также с III межреберным нервом. Указанные нервы обеспечивают иннервацию верхнемедиальных отделов плеча. Сохранение данных нервов в ходе выполнения подмышечной лимфаденэктомии по поводу РМЖ оказывается сложной задачей, так как нервы проходят через центральную группу лимфатических узлов (рис. 2.15, а–в) [5, 8].

Надо отметить, что при планировании любого оперативного вмешательства на молочной железе необходимо оценивать чувствительность области соска для максимально раннего выявления нарушений иннервации в послеоперационном периоде. Интраоперационные травмы переднемедиальных и переднелатеральных сегментарных ветвей межреберных нервов могут обусловить гипостезию вплоть до полной утраты чувствительности в послеоперационном периоде. При проведении редукционной маммопластики рекомендуется сохранить хотя бы один из указанных нервов для обеспечения сенсорной иннервации молочной железы [7, 8, 16].

ЛИМФАТИЧЕСКАЯ СИСТЕМА МОЛОЧНОЙ ЖЕЛЕЗЫ

Лимфатические сосуды молочной железы, а также регионарные лимфатические узлы имеют большое практическое значение. Принято выделять поверхностную и глубокую лимфатическую сети, между которыми находится развитая система анастомозов. Лимфатический отток от молочной железы осуществляется в нескольких направлениях (рис. 2.16, 2.17). Выделяют следующие пути оттока лимфы от молочной железы: подмышечный путь — по направлению подмышечных лимфатических узлов — считается основным, так как в этом направлении дренируется 4/5 лимфатической жидкости из молочной железы. Из всех групп подмышечных лимфатических узлов наиболее часто пальпируются центральные лимфатические узлы. Они расположены на грудной стенке в глубине подмышечной впадины, посередине

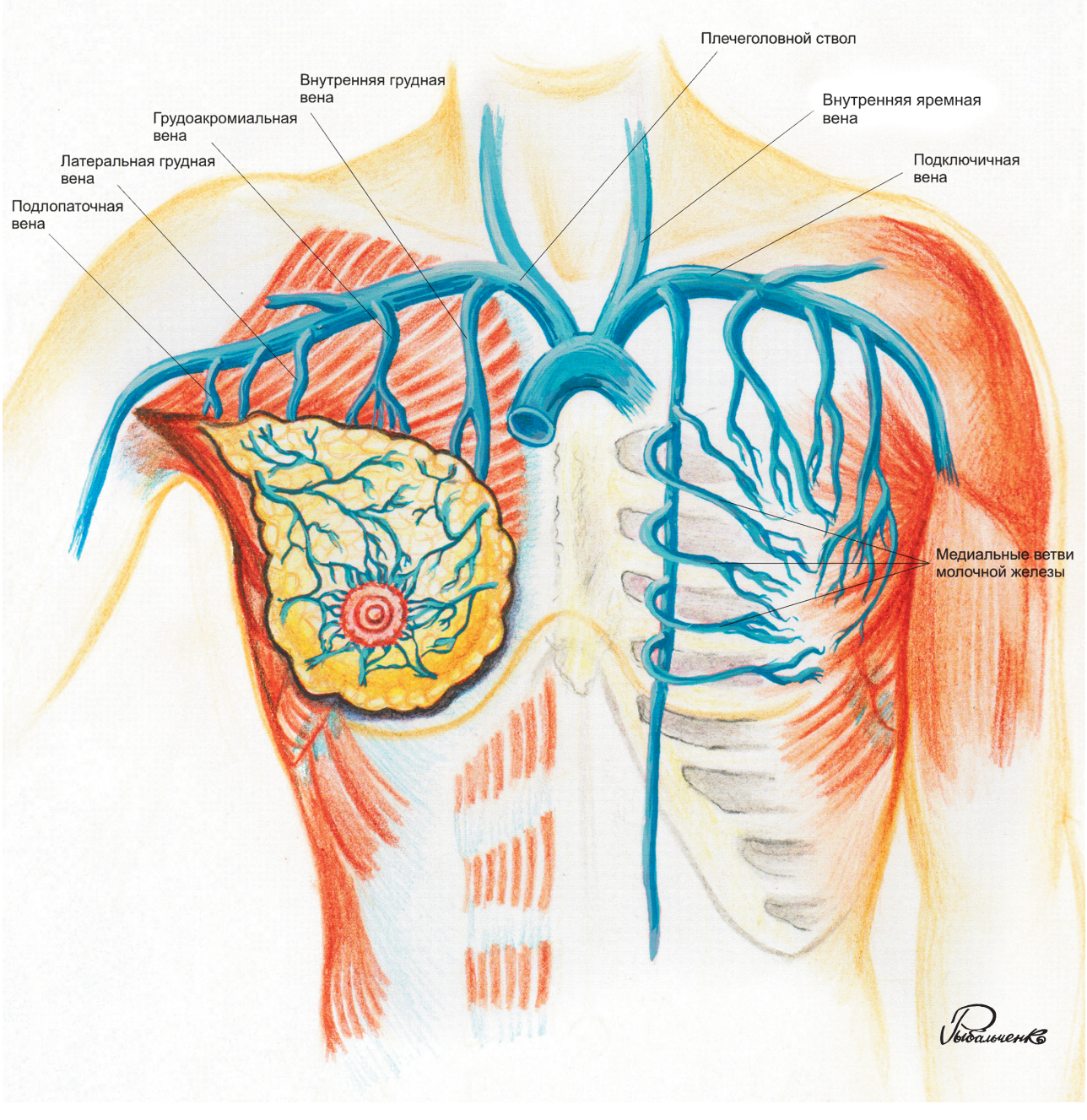

Рис. 2.13. Анатомия сосудов, осуществляющих венозный отток от молочной железы, а также их расположение относительно грудной клетки

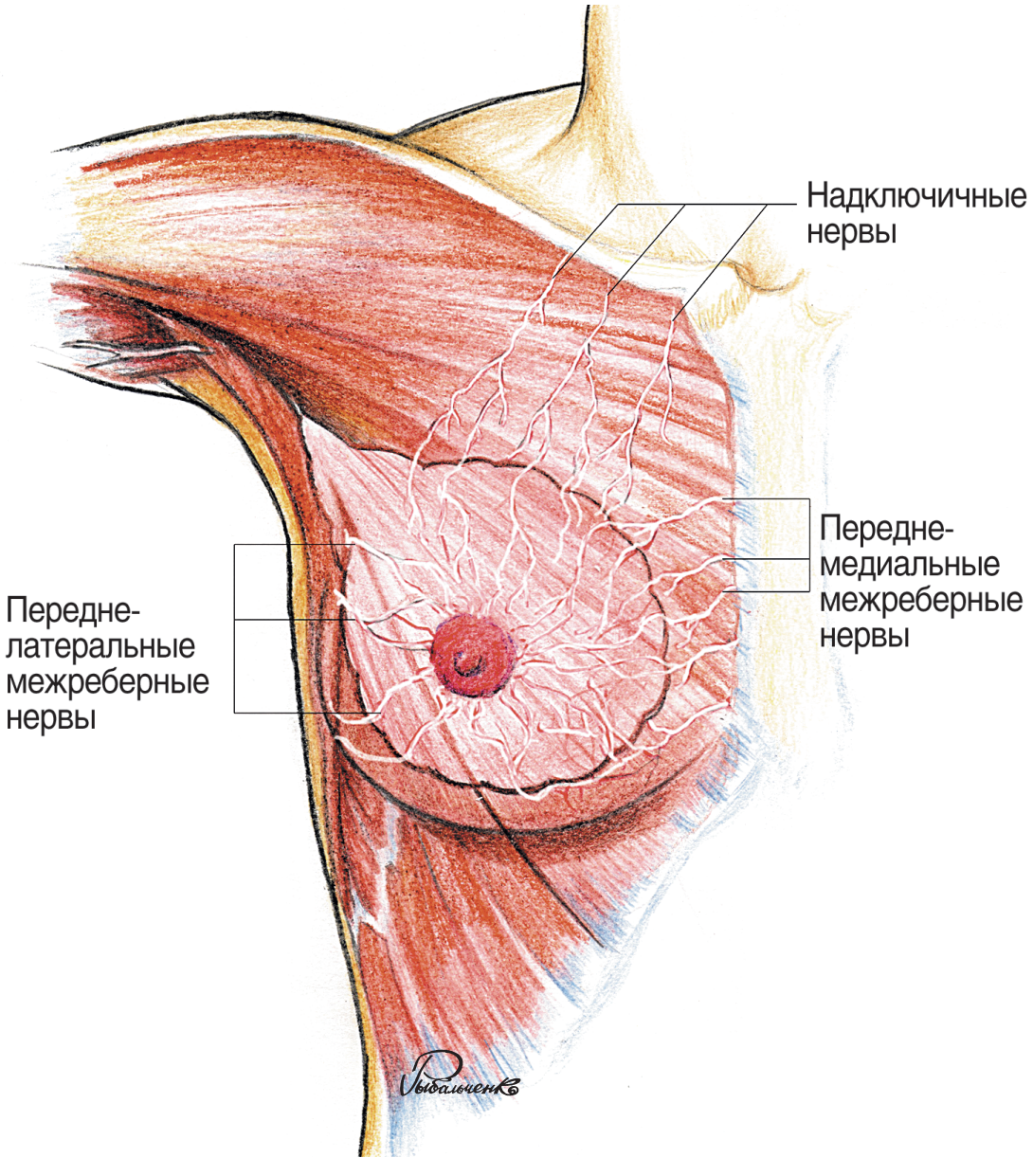

Рис. 2.14. Иннервация молочной железы

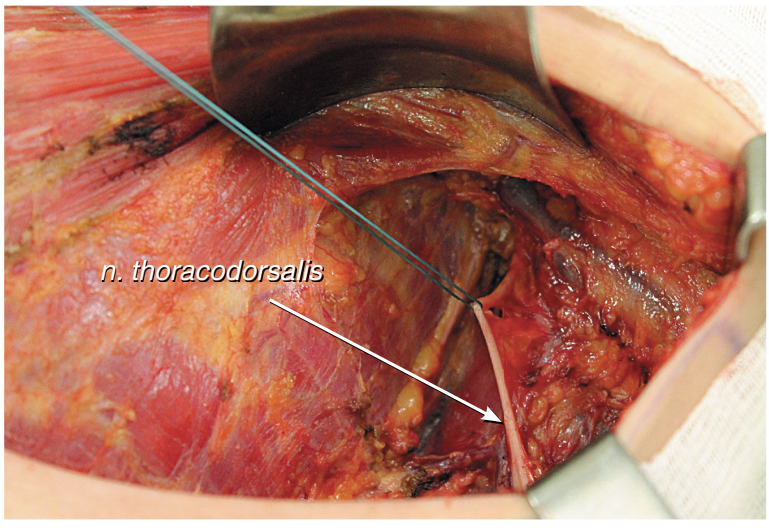

а

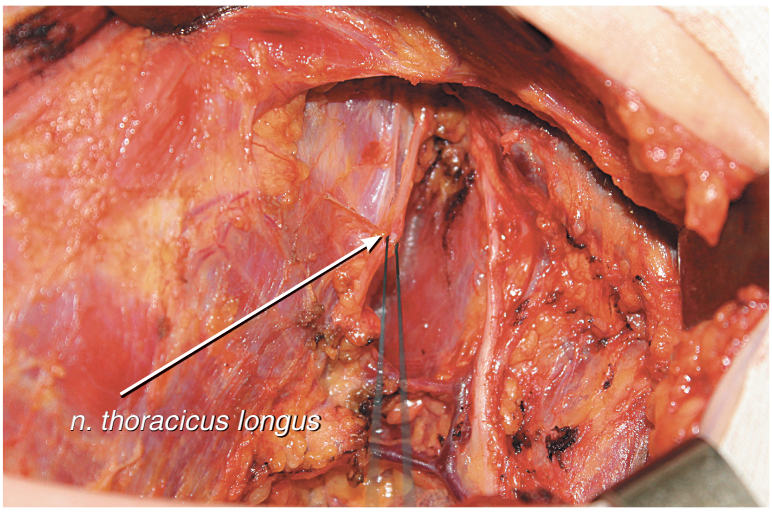

б

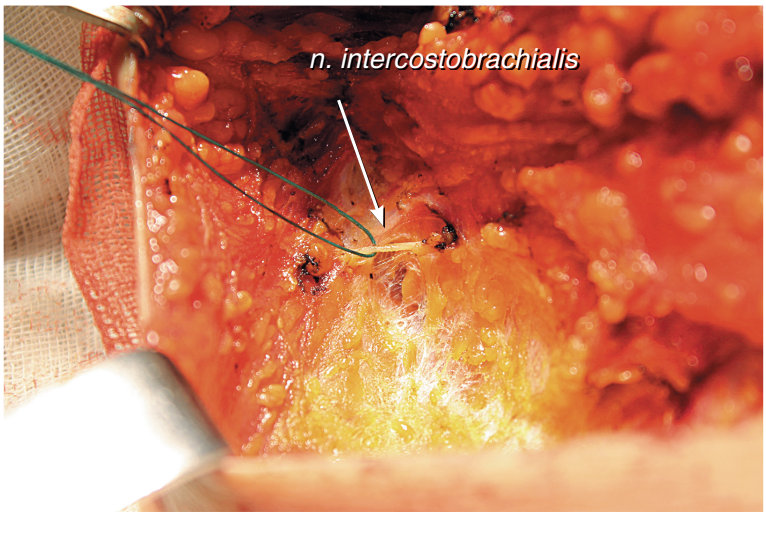

в

Рис. 2.15. Левая молочная железа. Интраоперационный вид. Нервы, которые должны быть сохранены в ходе лимфаденэктомии: а — *n. thoracodorsalis*; б — *n. thoracicus longus*, в — *n. intercostobrachialis*

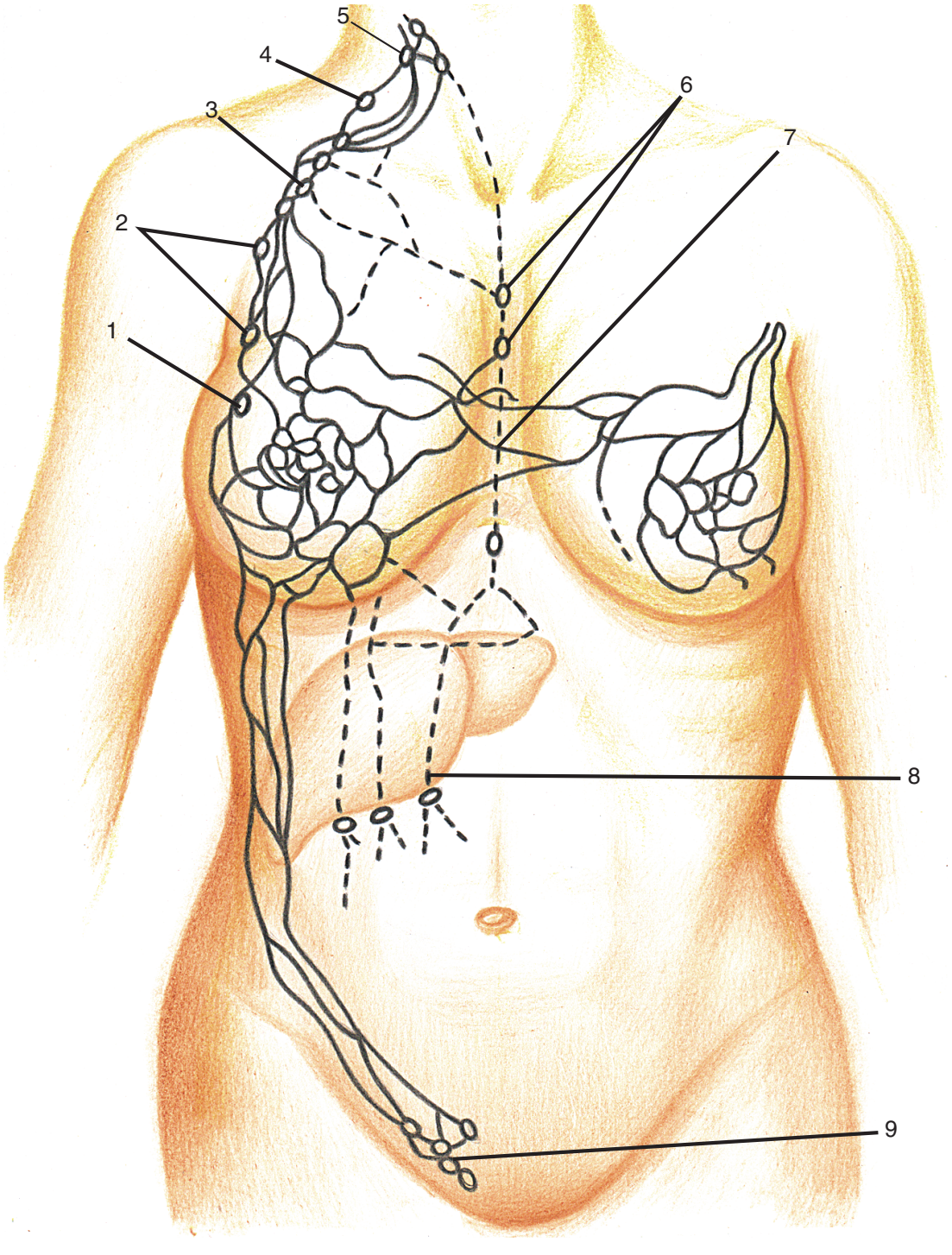

Рис. 2.16. Схема лимфатического оттока из молочной железы: 1 — парамаммарные лимфатические узлы; 2 — центральные подмышечные лимфатические узлы; 3 — подключичные лимфатические узлы; 4 — надключичные лимфатические узлы; 5 — глубокие шейные лимфатические узлы; 6 — парастернальные лимфатические узлы; 7 — перекрестные лимфатические пути, соединяющие лимфатические системы обеих молочных желез; 8 — лимфатические сосуды, идущие в брюшную полость; 9 — поверхностные паховые лимфатические узлы

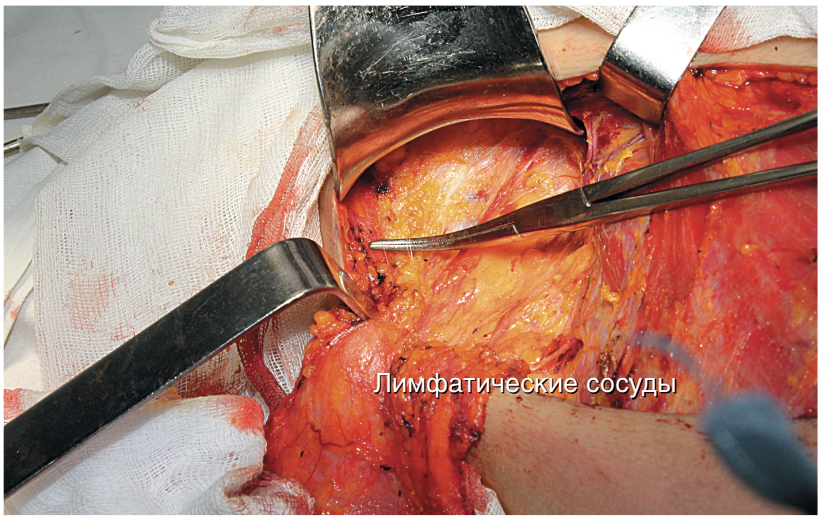

Рис. 2.17. Интраоперационный вид. Лимфатические сосуды правой подмышечной области (выделены на зажиме)

между ее передней и задней стенками. К этой группе узлов подходят лимфатические сосуды от других групп узлов, редко доступных для пальпации.

1. Грудные лимфатические узлы расположены вдоль нижнего края большой грудной мышцы на передней стенке подмышечной впадины. К этой группе узлов подходят лимфатические сосуды передней поверхности грудной клетки и большей части молочной железы.

2. Подлопаточные (задние) лимфатические узлы расположены вдоль латерального края лопатки и пальпируются в глубине задней стенки подмышечной впадины. Лимфатические сосуды, подходящие к этой группе узлов, дренируют заднюю поверхность грудной клетки и часть руки.

Латеральные лимфатические узлы расположены вдоль верхней части плечевой кости и дренируют большую часть руки. Лимфа от центральной группы узлов оттекает в над- и подключичные лимфатические узлы. В случае нарушения оттока по основному подмышечному пути, что может произойти в результате блокады лимфатических сосудов множественными метастазами, возникает окольное лимфатическое обращение, при котором усиливается отток лимфы по дополнительным путям: подключичному пути в подключичные узлы, транспекторально — через большую грудную мышцу и интерпекторально — по сосудам, огибающим край большой грудной мышцы, в межмышечные и подключичные узлы; парастернально — в лимфатические сосуды по ходу внутренней грудной артерии и вен, в надключичные и шейные узлы, в лимфатические узлы противоположной стороны; по анастомозам с лимфатическими сосудами подложечной области — в лимфатическую сеть предбрюшинной клетчатки с последующими связями с сосудами печени и других областей [2, 7, 8, 14].

АНАТОМИЯ ШИРОЧАЙШЕЙ МЫШЦЫ СПИНЫ

Широчайшая мышца спины (ШМС) (*m. latissimus dorsi*) формирует латеральную границу подмышечной ямки, являясь важным ориентиром при выполнении радикальной мастэктомии (РМЭ) и часто основной при реконструкции молочной железы (лоскут из ШМС).

ШМС представляет собой большую по своим размером мышцу, покрывающую спину. Ее волокна берут начало от остистых отростков 6-х нижних грудных и 5-х поясничных позвонков, крестца и задней части гребня подвздошной кости, а также III или IV нижних ребер. На уровне нижнего края лопатки волокна мышцы собираются и идут в направлении подмышечной ямки, тесно прилегая к волокнам большой круглой мышцы (*m. teres major*), и образуют заднюю стенку подмышечной ямки. Затем волокна ШМС идут в латеральном направлении и кпереди, огибая большую круглую мышцу, после чего образуют сухожилие, которое, в свою очередь, прикрепляется к основанию борозды бицепса на головке плечевой кости. Большая круглая мышца — основная мышечная составляющая задней стенки подмышечной ямки; таким образом, задняя стенка не исчезает при заборе и перемещении ШМС кпереди (рис. 2.18, 2.20).

Артериальное кровоснабжение ШМС осуществляется в основном за счет торакодорзальной артерии (*a. thoracodorsalis*), являющейся терминальной ветвью подлопаточной артерии (*a. subscapularis*) (рис. 2.19, а). Торакодорзальная артерия идет в сосудисто-нервном пучке, в состав которого входят также две вены и торакодорзальный нерв (рис. 2.19, б). Торакодорзальный сосудисто-нервный пучок насквозь проходит через нижнюю поверхность ШМС, на 10–12 см ниже подмышечной артерии и на

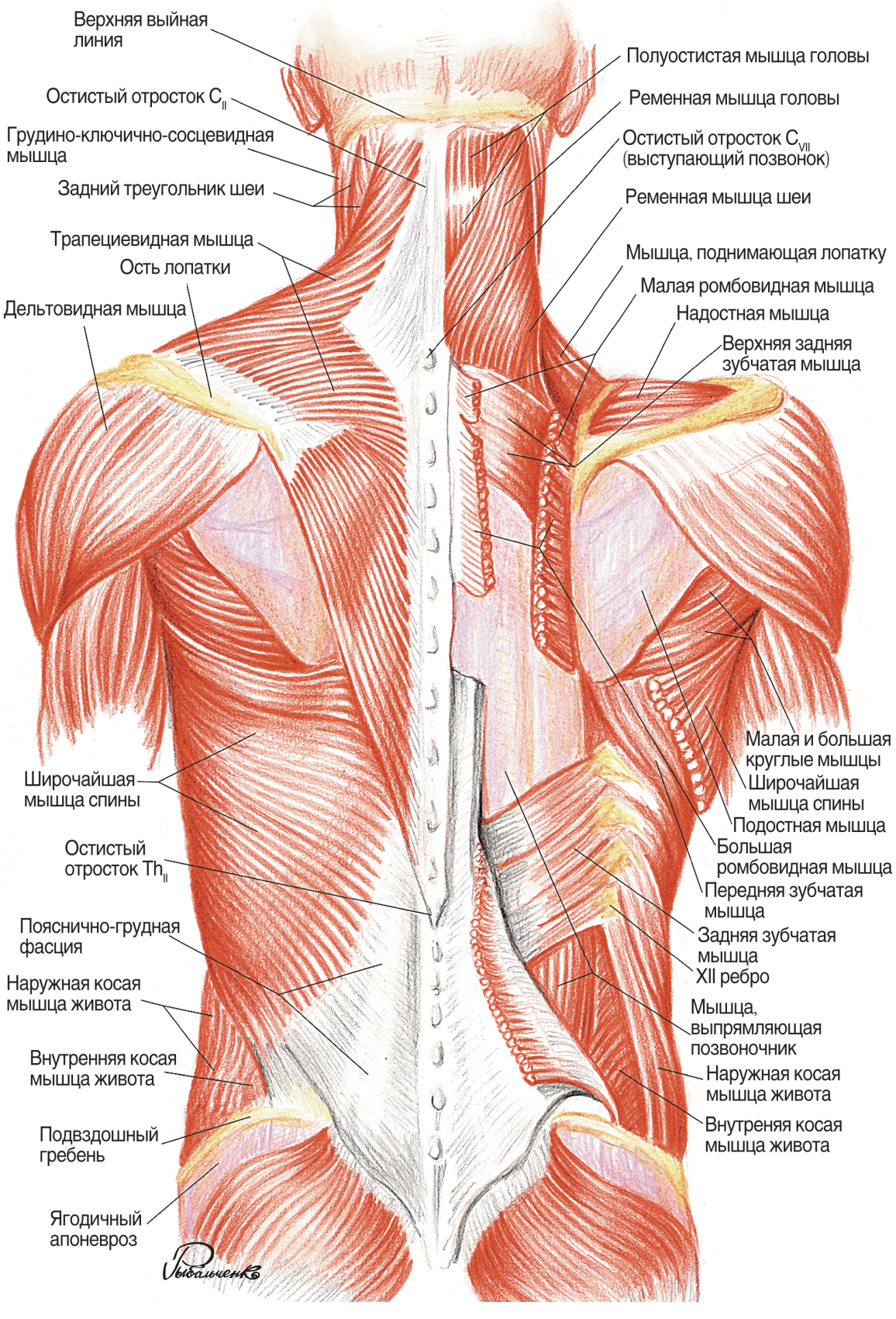

Рис. 2.18. Анатомия мышц спины

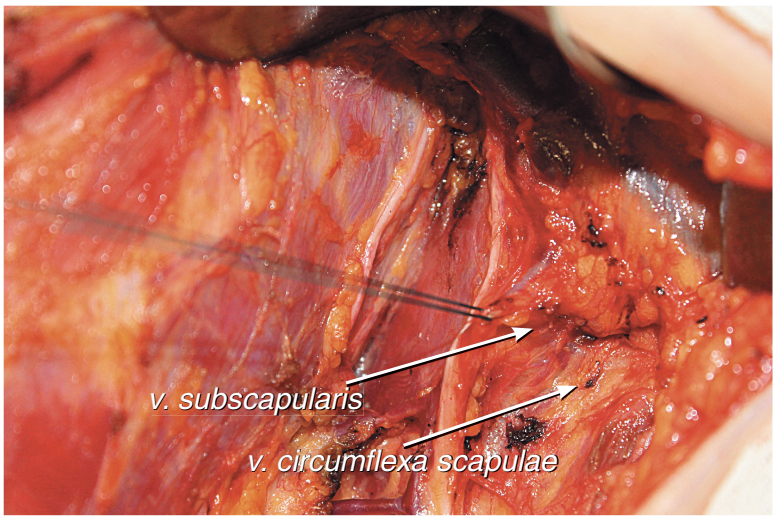

а

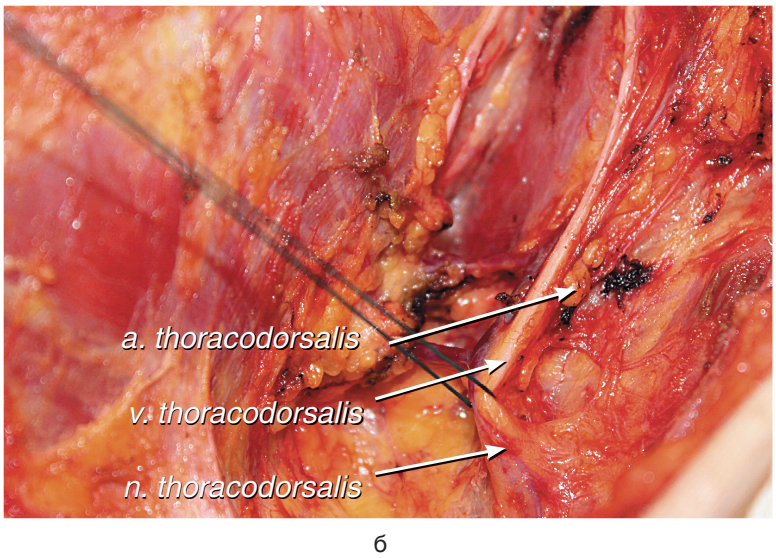

б

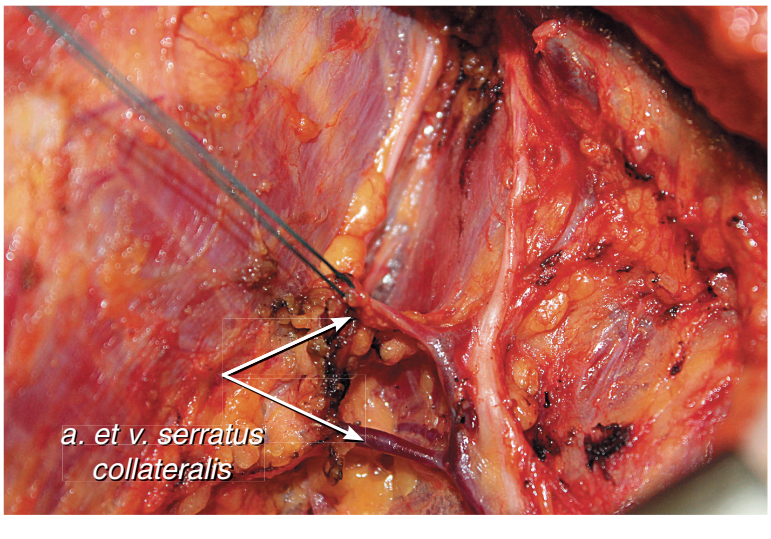

в

Рис. 2.19. Артериальное кровоснабжение и иннервация широчайшей мышцы спины. Интраоперационный вид: а — *a. subscapularis*; б — торакодорзальный сосудисто-нервный пучок; в — артериальные ветви к передней зубчатой мышце

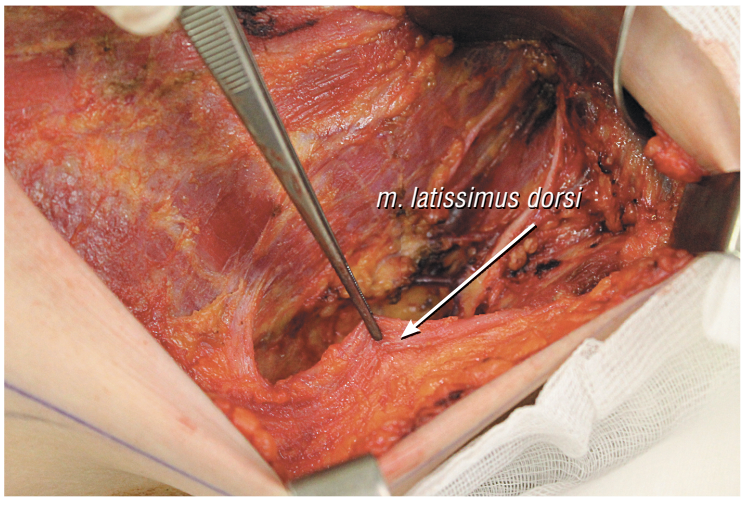

Рис. 2.20. Интраоперационный вид (левая молочная железа). Наружный край широчайшей мышцы спины (*m. latissimus dorsi*) формирует латеральную границу подмышечной области

2,5–3,0 см латеральнее края мышцы, через заднюю стенку подмышечной впадины и идет вдоль латерального края передней зубчатой мышцы (*m. serratus anterior*) (см. рис. 2.19, а–в) [2, 7].

Перед тем как торакодорзальная артерия входит в толщу ШМС, она отдает ветвь передней зубчатой мышце (входит в толщу мышцы с ее наружного края) (см. рис. 2.19, в). Перфорирующие мышечно-кожные ветки артерии проходят через толщу мышцы и кровоснабжают кожные покровы. К дополнительным источникам кровоснабжения относятся межреберные артерии (кровоснабжение в области начала мышцы) [2, 5, 7, 8, 15, 17].

Список литературы

1. *Sadler T.W.* Langman's Medical Embryology (ed. 11). — Baltimore, MD: Lippincott Williams & Wilkins, 2009.
2. Рак молочной железы / под ред. Н.Е. Кушлинского, С.М. Портного, К.П. Лактионова. — М.: Изд-во РАМН, 2005. — 480 с.
3. *Love S.M., Barsky S.H.* Anatomy of the nipple and breast ducts revisited // Cancer. — 2004. — Vol. 101. — P. 1947–1957.
4. *Osborne M.P.* Breast development and anatomy. In: Harris J., Hellman S., Henderson I., Kinne D. (eds). Breast diseases. — 2nd ed. — Philadelphia, Pa: Lippincott, 1991. — P. 1–13.
5. Оперативная хирургия и топографическая анатомия / под ред. В.В. Кованова. — М.: Медицина, 1978. — С. 131–134.
6. Энциклопедия клинического обследования больного; пер. с англ. — М.: ГЭОТАР МЕДИЦИНА, 1997.
7. *Габка К. Дж., Бомерт Х.* Пластическая и реконструктивная хирургия молочной железы; пер. с англ.; под общ. ред. Н.О. Миланова. — М.: МЕДпресс-информ, 2010. — 360 с.
8. *Hammond D.C.* Atlas of Aesthetic Breast Surgery. — 1nd ed. — Pa: W.B. Saunders. — P. 5–9.
9. *Cooper A.P.* Anatomy of the Breast. — London, UK: Longman, Orme, Green, Browne, and Longmans, 1840.
10. *Mathes S.J., Nahai F.* Reconstructive Surgery: Principles, Anatomy, and Technique. — New York, NY: Churchill Livingston, 1997.
11. *Саруханов Г.М., Боровиков А.М.* Фасциальная система молочной железы. Новый взгляд. Ч. 1. Анатомия и хирургическое значение складки молочной железы // Пластическая хирургия и косметология. — 2011. — № 4. — С. 587–596.
12. *Würinger E., Mader N. et al.* Nerve and vessel supplying ligamentous suspension of the mammary gland // Plast. Reconstr Surg. — 1998. — Vol. 101. — P. 1486–1493.
13. *Hamdi M., Van Landuyt K., Tonnard P. et al.* Septum based Mammaplasty: A surgical Technique based on Würinger's Septum for Breast Reduction // Plast. Reconstr. Surg. — 2009. — Vol. 123. — P. 443–454.
14. *Thorne C.H., Beasley R.W.* Grabb and Smith's Plastic Surgery. — 6th ed. — Philadelphia, Pa: Wolters Kluwer Health/Lippincott Williams and Wilkins, 2007.
15. *Rees T.D., LaTrenta G.S.* Aesthetic Plastic Surgery. — 2nd ed. — Philadelphia, Pa: W.B. Saunders, 1994.
16. *Хамди М., Хаммонд Д., Нахаи Ф.* Вертикальная маммопластика / пер. с англ.; под ред. А.М. Боровикова. — М.: ООО «БИО Концепт», 2012.
17. *Kim J.T., Kim S.W., Youn S., Kim Y.H.* What Is the Ideal Free Flap for Soft Tissue Reconstruction? A Ten-Year Experience of Microsurgical Reconstruction Using 334 Latissimus Dorsi Flaps From a Universal Donor Site // Ann. Plast. Surg. — 2015. — Vol. 75. — N. 1. — P. 49–54.

Глава 3

СТАНДАРТНЫЕ ПОДХОДЫ К ОРГАНОСОХРАНЯЮЩЕМУ ЛЕЧЕНИЮ БОЛЬНЫХ РАКОМ МОЛОЧНОЙ ЖЕЛЕЗЫ

ОСНОВНЫЕ ПРИНЦИПЫ

Хирургический метод лечения является одним из основных компонентов в составе комплексного лечения больных РМЖ. Важным направлением в развитии хирургического этапа лечения стало изучение вопроса о необходимом объеме удаляемых тканей с целью выполнения органосохраняющих операций. Улучшение качества жизни больных раком молочной железы после комплексного лечения при соблюдении онкологических принципов в процессе этого лечения явилось основным фактором в разработке органосохраняющих операций и всего комплексного лечения при злокачественных опухолях молочной железы.

Сохранение молочной железы улучшает качество жизни больных раком молочной железы. Выполнение органосохраняющих операций возможно при соблюдении двух условий: возможности формирования молочной железы, удовлетворяющей эстетическим требованиям, и соблюдении принципов онкологического радикализма.

Выполнение органосохраняющей операции, как правило, требует проведения послеоперационной лучевой терапии.

Хирургическое лечение в сочетании с лучевой терапией у больных РМЖ имеет первостепенное значение и влияет на общую выживаемость. Снижение местных рецидивов на 15% при 5-летней выживаемости дает значительное увеличение общей выживаемости на 5% через 15 лет после операции.

Возможность выполнения органосохраняющих операций определяется многими факторами: объемом удаляемой части железы, локализацией опухоли, размером и формой молочной железы, антропометрическими особенностями пациентки.

В связи с этим, учитывая все многообразие применяемых вариантов и хирургических приемов при выполнении органосохраняющей операции, мы предпочитаем применять термин «онкопластическая резекция».

Онкопластическая резекция — это резекция молочной железы по поводу рака с использованием методов пластической хирургии для восстановления эстетической формы молочной железы и с соблюдением онкологических принципов лечения (необходимый объем лимфаденэктомии, интраоперационное определение краев резекции). Возможно также совмещение с одновременным или отсроченным оперативным вмешательством на противоположной железе для восстановления симметрии.

ИСТОРИЯ

Введение нового термина было обосновано необходимостью и удобством общения и оформления научных изысканий в зарубежной литературе, а также трендом на широкое внедрение реконструктивно-пластических операций. Такие термины, как «радикальная» или «секторальная резекция», применяемые в отечественной медицинской литературе, не нашли своего отражения и применения в иностранной литературе, и их подмена широко известными «квадрант-», «ламп-» и «туморэктомия с лимфаденэктомией» встречается повсеместно.

В начале XX века в Европе было проведено несколько ретроспективных исследований, которые показали хороший результат у больных РМЖ I стадии после органосохраняющего лечения.

Широкое внедрение маммографического скрининга позволило выявлять опухоли малого размера и способствовало внедрению органосохраняющего лечения. В настоящее время органосохраняющие операции стали возможны благодаря более раннему выявлению болезни, осознанию того, что расширение объема операции не приводит к улучшению выживаемости больных, применению лучевого воздействия на сохраненную молочную железу как надежного средства снижения вероятности местного рецидива, а совершенствование комплексной и комбинированной терапии при РМЖ с учетом прогностических факторов привело к возможности применять органосохраняющие операции у значительного числа пациенток. В соответствии с концепцией B. Fisher, РМЖ является системным заболеванием. Именно такое представление о заболевании является основанием

для проведения системной терапии у больных операбельным РМЖ. Воздействуя на микрометастазы, системная цитостатическая терапия способна увеличивать безрецидивную и общую выживаемость этой категории больных [1, 2].

Шесть проспективных исследований (Blichert-Toft, Rose et al., 1992;. Arriagada, Le et al., 1996; van Dogen, Voogd et al., 2000; Fisher, Anderson et al., 2002; Veronesi, Cascinelli et al., 2002; Poggi, Denfort et al., 2003) показали, что нет существенной разницы между ОСО и мастэктомией при сравнении возникновения локальных рецидивов. Также не было разницы при сравнении и общей выживаемости этих двух групп.

ПОКАЗАНИЯ И ПРОТИВОПОКАЗАНИЯ

Говоря об органосохраняющих операциях, мы должны понимать, что для выполнения операций такого характера должны приниматься во внимание как показания к их выполнению, так и противопоказания в связи с успехами неоадъювантной полихимиотерапии, включающей эффективные химиотерапевтические и таргетные препараты.

Показания:

1) стадия заболевания DCIS, cT1-2N0-1M0;

2) медленный, умеренный темп роста опухоли;

3) моноцентричный рост;

4) желание больной выполнить органосохранное лечение;

5) отсутствие элементов опухоли в краях резекции при срочном интраоперационном исследовании;

6) соотношение размеров опухоли и молочной железы, позволяющее выполнить радикальное хирургическое вмешательство;

7) большой и средний размер молочных желез, степень птоза молочной железы: длина нижнего склона не должна превышать 10 см.

Противопоказания:

1) стадия заболевания LCIS, cT4N0-3M0-1;

2) мультицентричный рост; мультифокальность (относительное противопоказание);

3) положительный край резекции;

4) наличие мутаций в генах BRCA1,2 (относительное противопоказание);

5) маленький объем молочной железы;

6) невозможность проведения адъювантной лучевой терапии;

7) наличие тяжелой сопутствующей патологии;

8) отсутствие ответа на неоадъювантную терапию.

КРАЯ РЕЗЕКЦИИ

Состояние краев резекции является одним из основных критериев радикальности выполненной операции. Препараты (срезы) готовят таким образом, чтобы в них было видно расстояние от края опухоли до границы хирургического препарата. Край резекции называют позитивным, если раковые клетки обнаруживаются в краях иссеченных тканей; негативным — если раковые клетки не обнаруживаются в пределах 1 мм и менее от края опухоли.

Большинство онкологов исследуют края с 6 сторон: кожный и фасциальный, верхний и нижний, латеральный и медиальный. Каждая из сторон маркируется специальными красителями.

По данным M.D. Lagios и соавт., увеличение ширины краев резекции от 1 до 10 мм приводит к снижению частоты местных рецидивов практически в 5 раз (с 42 до 8,3%). M.J. Silverstein утверждает, что при достаточной ширине резекции (10 мм и более) размер опухоли и степень гистологической злокачественности практически не влияют на риск развития местного рецидива.

Сложности могут возникнуть при определении краев резекции при раке *in situ* молочной железы. Для того чтобы решить вопрос о возможности проведения органосохраняющих операций при раке *in situ*, необходимы следующие условия.

1. Размер DCIS не должен превышать 2–3 см в диаметре. Если размер опухоли оценивается по микрокальцинатам на маммограмме, то его площадь не должна превышать 6 см^2. При большем распространении опухоли органосохраняющая операция возможна только при достаточном размере молочной железы, позволяющем избежать значительной деформации в случае удаления большого объема тканей.

2. Ширина краев резекции может быть любой, главное, чтобы они были «чистыми» гистологически.

3. Степень гистологической злокачественности должна быть низкой или промежуточной, хотя некоторые исследователи считают, что пациентки с DCIS высокой степени гистологической злокачественности также могут быть кандидатами для сохранных операций, если есть возможность отступить от края опухоли на 10 мм или более.

4. Молочная железа должна выглядеть после операции эстетично. Если этого добиться невозможно, предпочтительно выполнить мастэктомию с последующей реконструкцией [4].

Клинические признаки минимальной опухоли или маммографически определяемые очаги микрокальцинации не всегда отражают действительные границы образования. В связи с этим сложно точно определить истинную распространенность опухоли по протокам и необходимую ширину резекции [4]. В результате при DCIS в 40% случаев требуется повторная операция из-за вовлечения краев резекции в опухолевый процесс.

В настоящее время нет единого консенсуса в отношении краевого статуса при хирургическом лечении РМЖ. Многими российскими и зару-

бежными авторами обсуждается вопрос об адекватности краев резекции при многочисленных повторных операциях после органосохраняющих операций или в излишне обширных резекциях.

Наличие негативных краев резекции и дополнительная ре-резекция в области позитивных краев не гарантируют отсутствие последующего развития рецидива.

Существуют различные методики забора материала для исследования краев резекции: выборочная — selective cavity margin sampling technique (исследование до 6 краев резекции) [3, 5, 6, 11–19]; полная — complete cavity margin re-excision technique [7–10]; методика полного непрерывного иссечения ткани в виде оболочки в полости удаленной ткани и опухоли [9, 10]; методика иссечения ткани по краям резекции в виде кольца [7]; методика удаления стенок всей полости в виде 4 образцов [8].

Недостаток полной эксцизии краев резекции — возможность косметического дефекта.

Продолжает оставаться спорным вопрос о срочном гистологическом интраоперационном исследовании краев резекции. Нет всеобщего консенсуса, насколько эффективно выполнение интраоперационного исследования краев резекции и интраоперационной немедленной реэксцизии краев резекции, которые являются суспициозными. Основная оценка основана на визуальном осмотре участков молочной железы в зоне операции, поверхностном осмотре резецированной поверхности окрашенного, нефиксированного, разрезанного тканевого образца (рис. 3.1). Многие авторы рекомендуют рассмотрение других возможных методов для интраоперационной оценки хирургических краев резекции, чтобы попытаться уменьшить вероятность последующей реэксцизии у пациенток, перенесших операцию на молочной железе [20]. Имеются данные об использовании радиочастотной спектроскопии [21], рентгенологического исследования маркированного клипсами и проводниками препарата, срочного гистологического исследования [23].

Согласно рекомендациям Национальной всеобщей онкологической сети (National Comprehensive Cancer Network — NCCN), можно не выполнять реэксцизию краев, если вовлечены передние и задние края и если лежащие в основе мышечная фасция и кожа были удалены. Ширина резекции менее 1 мм считается неадекватной (NCCN, 2013).

а

б

Рис. 3.1. Набор красок для маркировки краев резекции (а); сектор молочной железы. Маркирован фасциальный край (б)

ПРЕДОПЕРАЦИОННАЯ РАЗМЕТКА НЕПАЛЬПИРУЕМЫХ ОБРАЗОВАНИЙ МОЛОЧНЫХ ЖЕЛЕЗ

Предоперационная стереотаксическая разметка выполняется при наличии у пациентки новообразования молочных желез размером менее 1,0 см, которое не определяется при физикальном осмотре и пальпации. Метод осуществляется с помощью одноразового пистолета-иглы, который устанавливает иглу-гарпун рядом с опухолью (рис. 3.2).

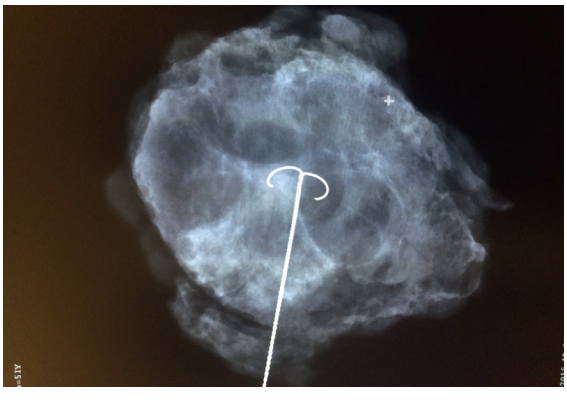

Рис. 3.2. Вид иглы-гарпуна, расположенной в удаленном секторе молочной железы, на рентгеновском снимке

ОПРЕДЕЛЕНИЕ СТОРОЖЕВОГО ЛИМФАТИЧЕСКОГО УЗЛА

Операции при РМЖ неизбежно сопровождаются удалением клетчатки и лимфатических узлов зон регионарного метастазирования. Однако при тщательном гистологическом исследовании удаленных тканей лишь у части больных обнаруживаются регионарные метастазы. Для проведения избирательной лимфаденэктомии необходимо применение метода выявления сторожевых лимфатических узлов, которые расположены в определенной близости от предполагаемого опухолевого процесса. Сторожевым назывался лимфатический узел, в который в первую очередь осуществлялся отток лимфы от опухоли, именно этот узел, следовательно, должен был в первую очередь оказаться пораженным.

Методика выявления сторожевых лимфатических узлов при ранних стадиях РМЖ высокоинформативная и практически не имеет противопоказаний.

С целью проведения метода выявления сторожевых лимфатических узлов необходимо использование специального диагностического наноколлоидного средства.

В существующей мировой медицинской практике наноколлоидные препараты, меченные короткоживущим радионуклидом технецием-99m (^{99m}Tc), достаточно широко используются для проведения диагностических исследований в онкологии, кардиологии, для обнаружения воспалительных заболеваний опорно-двигательного аппарата, нарушений анатомо-морфологической структуры при опухолях, циррозах, гепатитах и других заболеваниях. Серийно выпускаемый и зарегистрированный в России ^{99m}Tc-Технефит представляет собой коллоидный раствор на основе фитина (солей инозитгексафосфорной кислоты). Кроме того, в настоящее время разработан способ получения наноколлоида для приготовления радиофармпрепаратов на основе сульфида рения. Изобретение относится к медицине, в частности к способу получения радиоактивных препаратов медицинского назначения, которые могут быть использованы для радионуклидной диагностики, в том числе для проведения лимфосцинтиграфии в онкологии. Все известные и производимые в Европе наноколлоидные препараты изготавливаются на основе соединений, образующих устойчивые гидрозоли. При этом решающим фактором успеха является не их химический состав, а размер наночастиц. Известно, например, что оптимальный размер частиц для проведения лимфосцинтиграфии составляет 20–100 нм. Такие частицы выводятся из тканей со скоростью, не позволяющей им проникать в кровяное русло. Частицы размерами менее 20 нм легко проходят в кровяное русло, не задерживаются в лимфатических узлах, что препятствует их визуализации. Большая часть из известных наноколлоидных радиофармпрепаратов представляет собой простые неорганические комплексы ^{99m}Tc с сульфидами рения и сурьмы, получаемые по достаточно сложным технологиям.

КРАТКАЯ ХАРАКТЕРИСТИКА ЗАРУБЕЖНОГО ЛИМФОТРОПНОГО КОЛЛОИДА И НАЛИЧИЕ В РОССИИ

За рубежом с целью выявления сторожевых лимфатических узлов и дальнейшего проведения органосохраняющих операций у больных с начальными стадиями рака различной локализации применяется средство Наноцис (Nanocis).

Торговое название: Наноцис (Nanocis), страна-производитель: Франция, фирма-производитель: Schering AG (зарегистрировано Cis Bio International, filial of Schering S.A.). Номер регистрации препарата: П №013588/01-2001.

Зарубежное средство Наноцис (Nanocis) или его аналоги зарубежного и отечественного производства в клинической практике в России отсутствуют.

В табл. 3.1 приведены данные о наноколлоидных препаратах с ^{99m}Tc, производимых в Европе.

Отсутствие подобного средства в клинических условиях России не позволяет проводить высокоэффективную раннюю диагностику и вынуждает постоянно проводить операции по стандартным методам, которые имеют достаточно много отрицательных последствий и осложнений, приводят к значительным экономическим потерям и длительному послеоперационному физическому и психоэмоциональному восстановлению пациентов. Исходя из этого становится очевидной острая необходимость разработки и получения отечественного высокоэффективного диагностического наноколлоидного средства для диагностики начальных стадий злокачественных новообразований различных локализаций.

Таблица 3.1

Наноколлоидные препараты с ^{99m}Tc, производимые в Европе

Радиофармпрепарат	Производитель	Размеры частиц
Nanocoll	GE Amersham	<80 нм
^{99m}Tc-nanocolloid	GE, Uppsala, Sweden	<80 нм
Nanocis	CIS Bio International	~100 нм
Hepatocis	CIS Bio International	~500 нм
Microlite	Du Font	~10 нм
Sulfur colloid	CIS Bio International	40–10 000 нм

Способов получения меченного ^{99m}Tc наноколлоида сульфида рения в литературе не было описано, что и предопределило задачу его модифицированной разработки, приемлемой по своим размерам для проведения лимфосцинтиграфии и других диагностических исследований и отвечающего следующим требованиям: не менее 80% частиц должны иметь размер в интервале 20–100 нм; радиохимическая чистота препарата должна быть не менее 90%.

Показания к биопсии сторожевого лимфатического узла:

- отсутствие признаков поражения регионарных лимфатических узлов (по данным предоперационного обследования);
- отсутствие неоадъювантного лечения.

Противопоказания к биопсии сторожевого лимфатического узла:

- неоадъювантная лекарственная терапия рака молочной железы;
- поражение регионарных лимфатических узлов (по данным обследования);
- отечно-инфильтративная форма рака молочной железы.

Рис. 3.3. Периареолярное введение радиоактивного коллоида «Технефит, ^{99m}Tc»

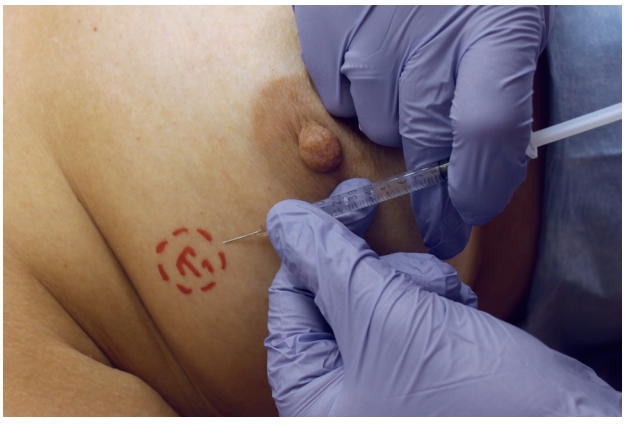

Рис. 3.4. Перитуморальное введение радиоактивного коллоида «Технефит, ^{99m}Tc»

ОПИСАНИЕ МЕТОДИКИ

Выявление сторожевых лимфатических узлов требует использования специального лимфотропного коллоидного средства методом непрямой радионуклидной лимфографии. Основой лимфотропного коллоида может являться, например, сульфид рения, который будет связываться с необходимым количеством радиоактивного препарата, например с ^{99m}T с периодом полураспада 6 ч. Имея одинаковую валентность, рений и технеций, приходя во взаимодействие при приготовлении радиоколлоида, связываются, образуя относительно стабильное соединение. При периареолярной (рис. 3.3) или перитуморальной (рис. 3.4) инъекции радиоколлоида последний мигрирует через лимфатические капилляры пораженного органа (молочной железы, кожи и др.) к регионарным лимфатическим узлам. Наличие в составе коллоида белкового соединения, например желатина, в начальных сроках его нахождения в первом лимфатическом барьере препятствует ускоренной фильтрации радиоактивного контраста и не позволяет быстро распространяться далее по лимфатическим узлам.

Введение в состав реакционной смеси желатина обусловлено следующим. По химической природе желатин представляет собой биополимер — полидисперсную смесь низкомолекулярных пептидов. Длина молекул желатина составляет в среднем 2850 Å при диаметре 14 Å. Средний размер межмолекулярных пустот составляет порядка 80–90 Å, поэтому матричные системы на основе желатина характеризуются наноструктурной организацией, обеспечивающей довольно однородное распределение иммобилизированного вещества, и хорошей стерической доступностью молекул для осуществления различных химических процессов, препятствующих в данном случае образованию крупного коллоида олова с ^{99m}Tc. Содержание желатина в составе известных наноколлоидных препаратов, например Наноциса (Nanocis) с размером частиц 100 нм, находится в пределах 2,5–4 мг/мл, что, как подтвердили исследования, достаточно для снижения количества крупного коллоида олова с ^{99m}Tc до приемлемого значения 20%. Технический результат от предполагаемого изобретения состоит в получении меченного ^{99m}T наноколлоида, отвечающего следующим требованиям: не менее 80% частиц имеют размер в интервале 20–100 нм; относительное содержание частиц размерами менее 20 нм не превышает 6%; радиохимическая чистота радиофармпрепарата составляет более 90% и сохраняется не менее 4 ч.

Приводим клинический пример.

Пациентка А., 62 года. Диагноз: рак правой молочной железы, нижне-наружный квадрант. Введено 150 МБк Технефита, ^{99m}Тс. На планарных сцинтиграммах, выполненных в передней и задней прямых проекциях через 30 мин после введения радиофармпрепарата, отчетливо определяется включение радиофармпрепарата в депо, а также один сторожевой подмышечный лимфатический узел справа (рис. 3.5).

В операционной с помощью гамма-детектора Neo2000 определяют проекцию сторожевого лимфатического узла (рис. 3.6, 3.7). Производят небольшой разрез кожи в подмышечной области в проекции данного узла, находят последний и удаляют. Наличие и отсутствие метастазов подтверждают срочным морфологическим интраоперационным исследованием и плановым послеоперационным. Объем лимфаденэктомии определяется индивидуально в соответствии с полученными данными.

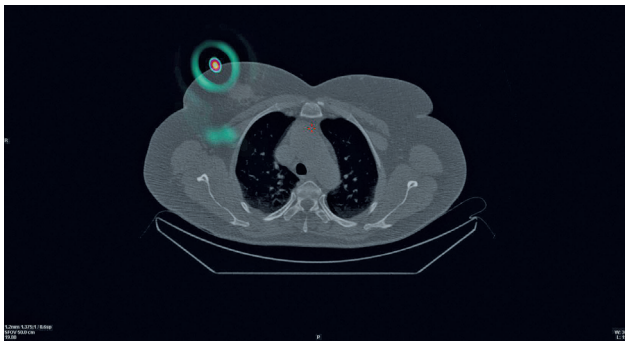

а

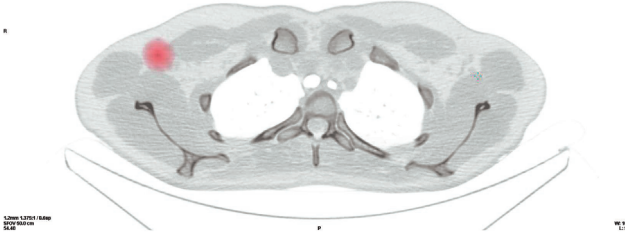

б

Рис. 3.5. Вид на планарных сцинтиграммах: а — опухолевый узел и сторожевой лимфатический узел; б — сторожевой лимфатический узел

Рис. 3.6. Портативный гамма-детектор Neo2000

Рис. 3.7. Установка головки щупа в проекции сторожевого лимфатического узла

ТЕХНИКА ВЫПОЛНЕНИЯ ЛИМФАДЕНЭКТОМИИ

Выполнение лимфаденэктомии носит лечебный и профилактический характер.

Доступ к регионарной клетчатке осуществляется как через единый разрез, выполненный при радикальной операции, так и через отдельный полуовальный разрез в подмышечной области (рис. 3.8).

При лимфаденэктомии из отдельного доступа выполняют полуовальный разрез кожи и подкожно-жировой клетчатки (от латерального края большой грудной мышцы до переднего края широчайшей мышцы спины) параллельно подмышечной складке (рис. 3.9). Отсепаровывают наружный край большой грудной мышцы и широким крючком отводят ее кверху (рис. 3.10).

Выделяют клетчатку с лимфатическими узлами, расположенными по ходу сосудисто-нервного пучка. Выделение начинают с того места, где подключичная вена уходит глубоко под ключицу, у ее медиального конца. Последующее выделение клетчатки с лимфатическими узлами вдоль передней и нижней поверхности вены осуществляют диссектором, коагулятором, ножницами или тупым методом (тупфер), сдвигая ее кнаружи (рис. 3.11). Мелкие сосуды освобождают от клетчатки, пересекают между зажимами вблизи основного ствола и перевязывают или коагулируют.

Удаление клетчатки вместе с лимфатическими узлами начинают лишь после того, как четко определено местоположение подмышечной и подключичной вены. Рыхлую жировую клетчатку сдвигают книзу (рис. 3.12).

В освобожденном пространстве показывается стенка вены (рис. 3.13). Продвигаясь в латеральном направлении, освобождают от клетчатки всю переднюю и нижнюю поверхность подключичной и подмышечной вен, где главным образом располагаются лимфатические сосуды и узлы. Встречающиеся по ходу выделения вены сосудистые ветки очищают от клетчатки, сдвигая клетчатку разведенными браншами ножниц, анатомическим пинцетом или диссектором вниз (рис. 3.14). При необходимости на них накла-

Рис. 3.8. Вид подмышечной области на операционном столе

Рис. 3.9. Разрез кожи в подмышечной области

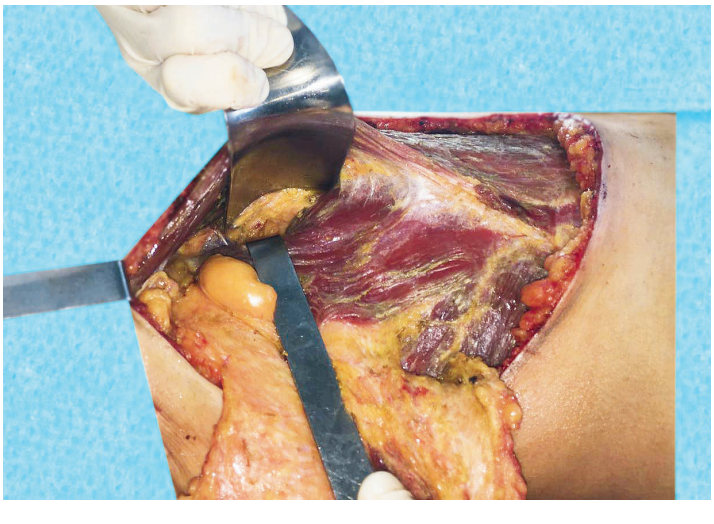

Рис. 3.10. Отведение большой грудной мышцы

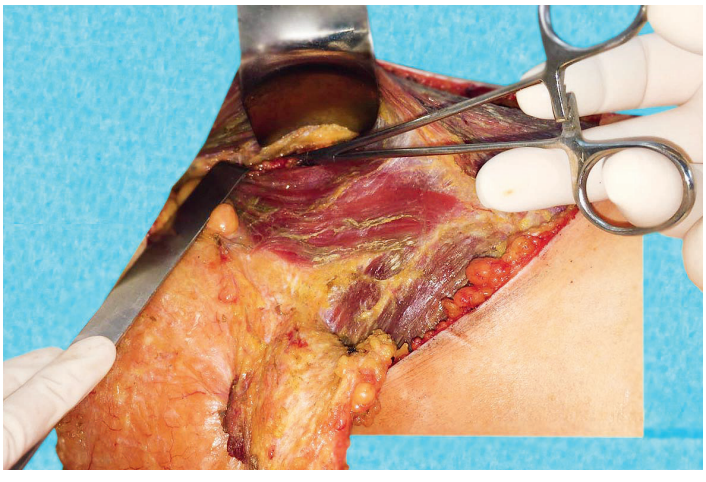

Рис. 3.11. Выделение клетчатки с лимфатическими узлами

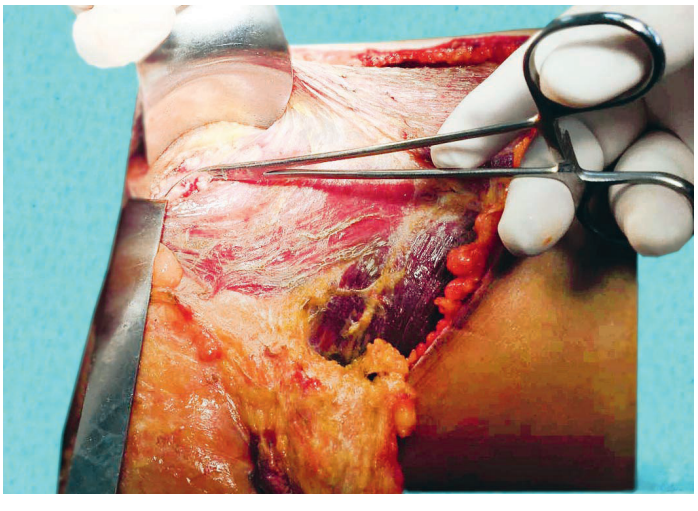

Рис. 3.12. Осуществление доступа к подключичной и подмышечной венам

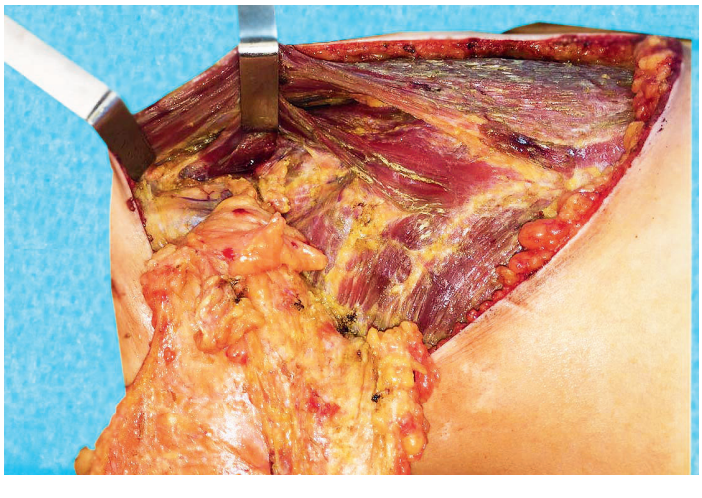

Рис. 3.13. Вид освобожденной от клетчатки подключичной вены

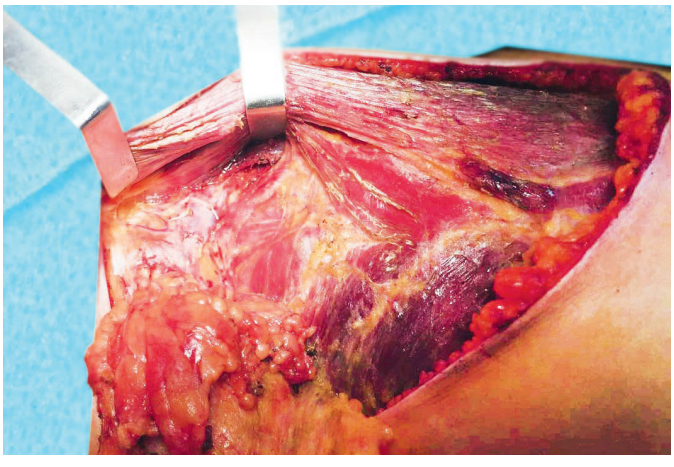

Рис. 3.14. Дальнейшее освобождение подмышечной области от клетчатки с лимфатическими узлами

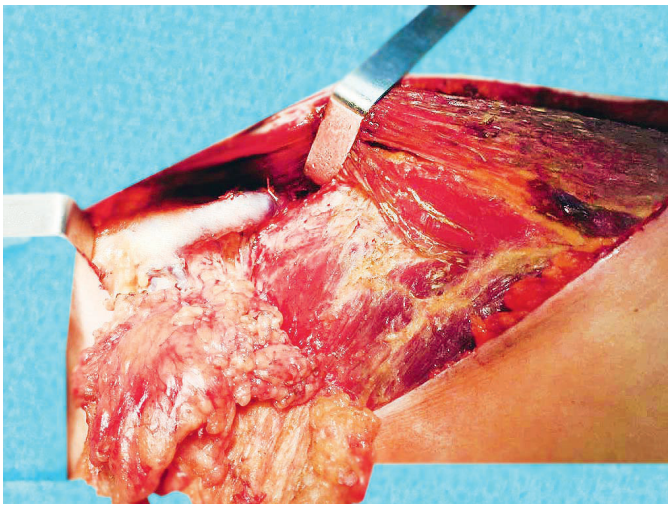

Рис. 3.15. Удаление подключичной, подмышечной и подлопаточной клетчатки единым блоком с тканью молочной железы

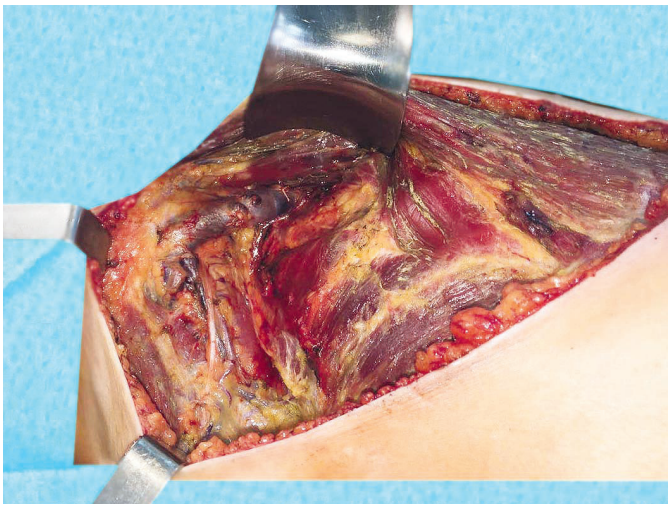

Рис. 3.16. Окончательный вид подмышечной области после удаления клетчатки с лимфатическими узлами

дывают кровоостанавливающие зажимы, пересекают и перевязывают. Необходимо соблюдать меры предосторожности, позволяющие избежать повреждения длинного грудного нерва.

Клетчатку вдоль сосудисто-нервного пучка выделяют вплоть до края широчайшей мышцы спины, удаляют клетчатку с передней поверхности подлопаточной мышцы. Подлопаточный нерв, артерию и вену, а также их ветки, спускающиеся по наружному краю подлопаточной мышцы, и длинный грудной нерв сохраняют. Завершают освобождение вены, подключичной, подмышечной и подлопаточной области от жировой клетчатки и лимфатических узлов.

Всю клетчатку, выделенную по ходу вены вместе с тканью молочной железы, если она удаляется единым блоком с ней, оттягивают в латеральном направлении (рис. 3.15). У края широчайшей мышцы спины отсекают фасцию передней зубчатой мышцы.

Таким образом, ткань молочной железы может удаляться как единым блоком вместе с фасцией большой грудной мышцы в проекции локализации опухолевого узла, клетчаткой и лимфатическими узлами подключичной, подмышечной и подлопаточной областей, так и раздельно. На рис. 3.16 показана подмышечная область после удаления клетчатки вместе с лимфатическими узлами.

Далее проводят тщательно гемостаз при помощи электрокоагуляции, промывают операционную рану дезинфицирующим раствором и через контрапертуру в подмышечную впадину устанавливают вакуумный дренаж, который также может быть заведен в молочную железу и одновременно дренировать область резекции. После установки дренажа рана ушивается послойно отдельными узловыми швам (викрил, монокрил).

ПРЕДОПЕРАЦИОННАЯ РАЗМЕТКА ПРИ ОНКОПЛАСТИЧЕСКИХ РЕЗЕКЦИЯХ

Для начала введем основные понятия.

1. Субмаммарная (инфрамаммарная) борозда (СМБ) — это изгиб кожи по нижней границе молочной железы (МЖ) (рис. 3.17). СМБ играет ведущую роль в образовании и поддержании формы МЖ и является фундаментом, на который опираются конструкции маммопластики [2].

2. Верхний склон (рис. 3.17, б) и нижний склон (рис. 3.18, а) молочной железы — это плоскость, очертания МЖ в профиль, соответствующие верхним и нижним квадрантам МЖ (рис. 3.19).

3. Конус — это холм МЖ возвышающийся над плоскостью передней грудной клетки (если пациентка лежит) или выступающий кпереди от плоскости (если пациентка стоит) (рис. 3.18, б). В основании конуса — пятно молочной железы.

4. Пятно — это проекция холма МЖ на переднюю грудную стенку (рис. 3.18, б) [22].

Линии хирургической разметки наносят в положении стоя и лежа с учетом особенностей строения тела женщины, ее индивидуальных предпочтений и соображений насчет конечного результата коррекции. Для начала отмечают среднегрудинную линию (рис. 3.19, а), срединные меридианы (рис. 3.19, б), субмаммарную складку. Место будущего расположения соска находится в точке, обычно расположенной на 18–22 см от яремной вырезки грудины, несколько выше субмаммарной складки. Молочную железу приподнимают кверху пальцами руки в область субмаммарной складки. Далее хирург определяет область будущего расположения соска (рис. 3.20).

Размечают медиальный меридиан молочной железы путем смещения ее в медиальную сторону и латеральный меридиан, смещая молочную железу латерально (рис. 3.21). Затем от точки нового положения соска по латеральной и медиальным линиям откладывают по 5 см. Верхнюю границу ареолы полукругом соединяют с отмеченными точками (рис. 3.22, а). От уровня 5 см откладывают по 6 см вниз по латеральной и медиальной линиям меридианов, что будет соответствовать длине нижнего склона формируемой молочной железы. От точки 6 см по медиальной линии после смещения молочной железы латерально проводят горизонтальную линию в напрявлении срединной линии до субмаммарной складки, аналогичную линию проводят латерально в горизонтальном направлении (рис. 3.22, б, 3.23, а). Далее предварительно размечают диаметр соска (рис. 3.23, б, 3.24). На рис. 3.25 представлен окончательный вид предоперационной разметки.

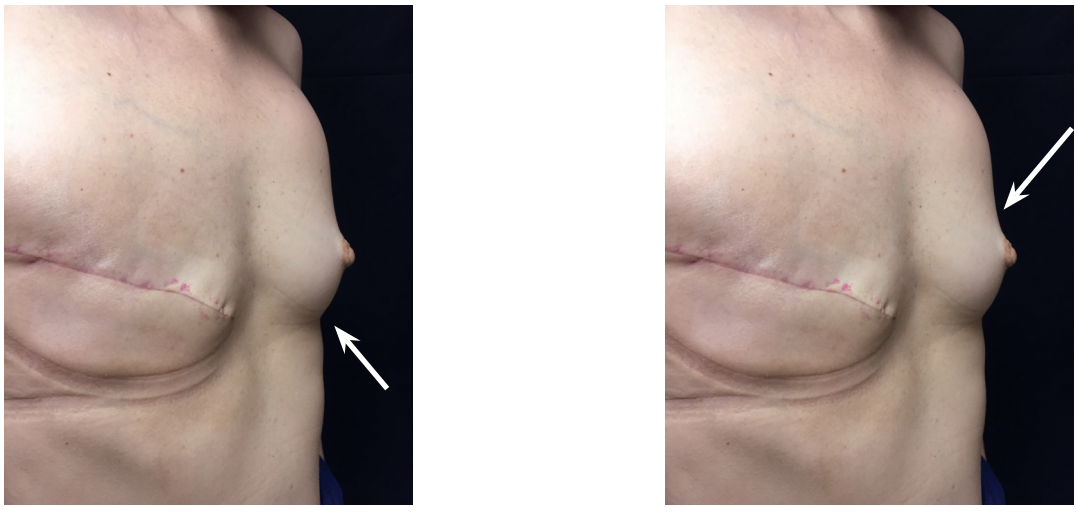

а б

Рис. 3.17. Стрелкой указана субмаммарная борозда (а); стрелкой указан верхний склон молочной железы (б)

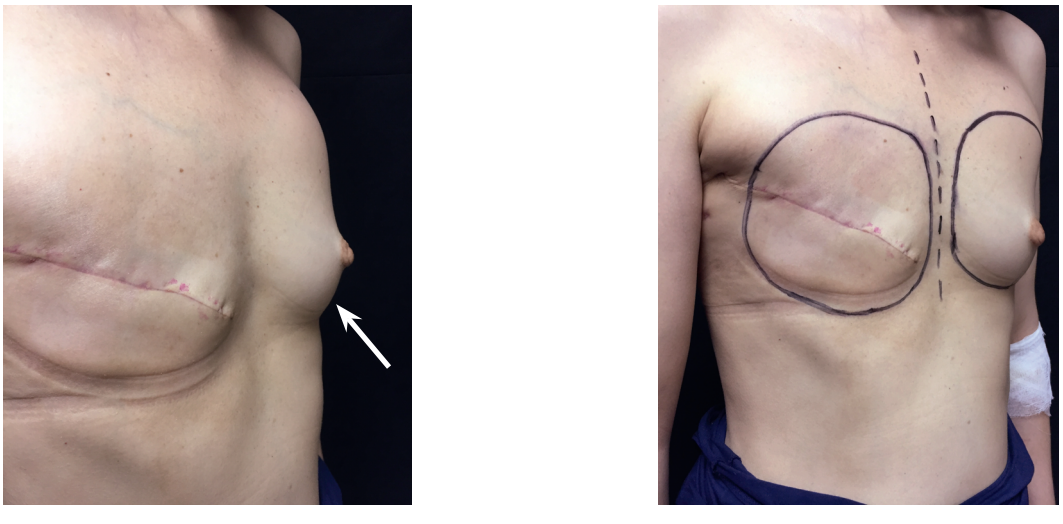

а б

Рис. 3.18. Стрелкой указан нижний склон молочной железы (а); указана проекция холма молочной железы (пятно) на переднюю грудную стенку справа (б)

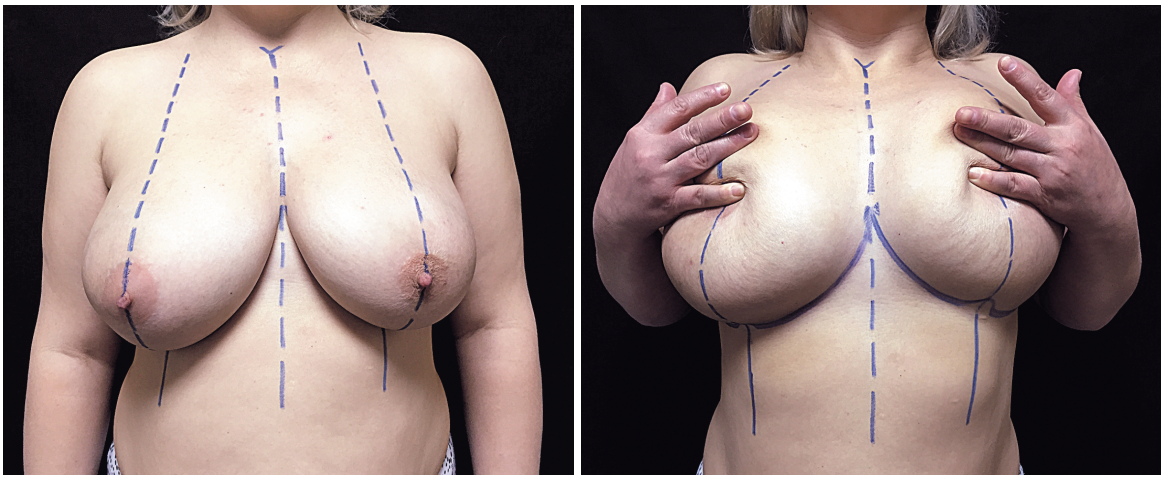

Рис. 3.19. Разметка среднегрудинной линии (а); разметка срединных меридианов (б)

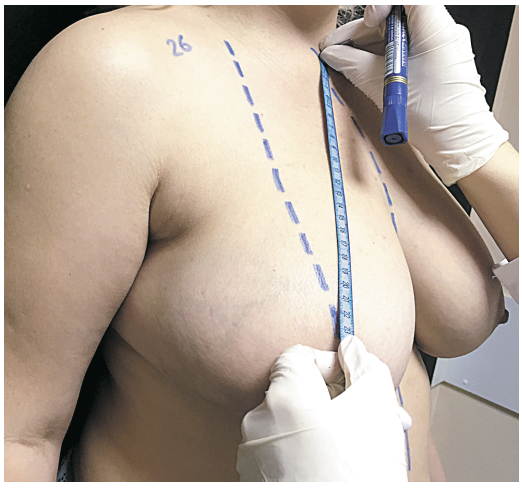

а

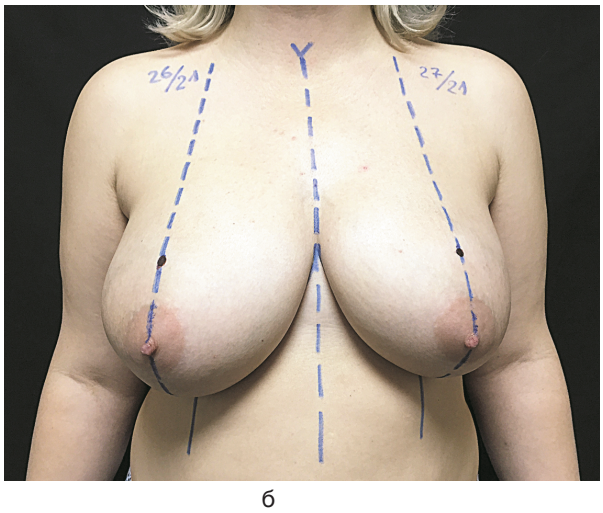

б

Рис. 3.20. Вид молочных желез с маркировкой будущей локализации сосков (а, б)

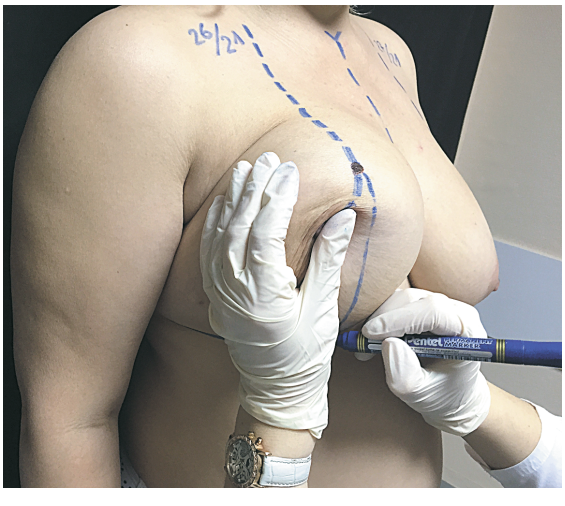

а

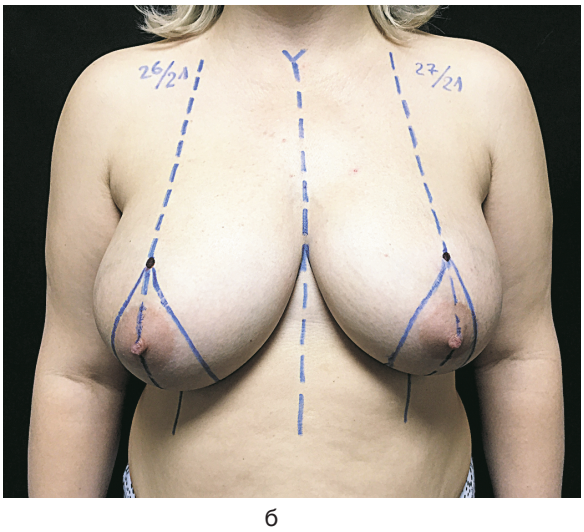

б

Рис. 3.21. Разметка медиального и латерального меридианов молочной железы (а, б)

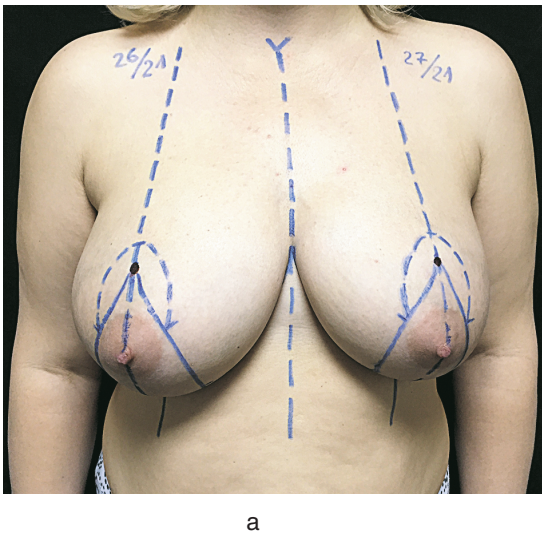

а

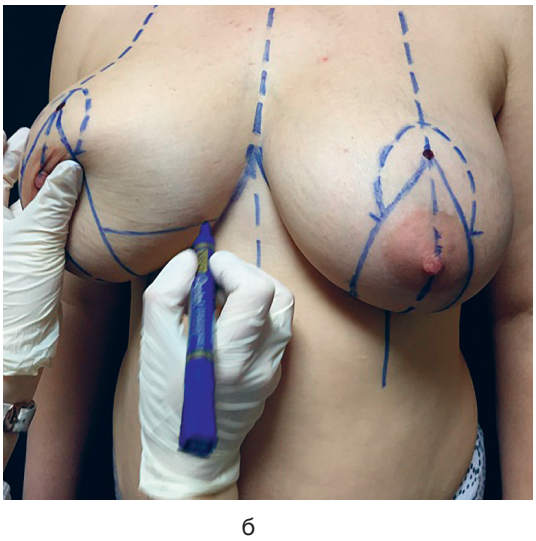

б

Рис. 3.22. Разметка нового положения ареолы (а); разметка горизонтальных линий разрезов (б)

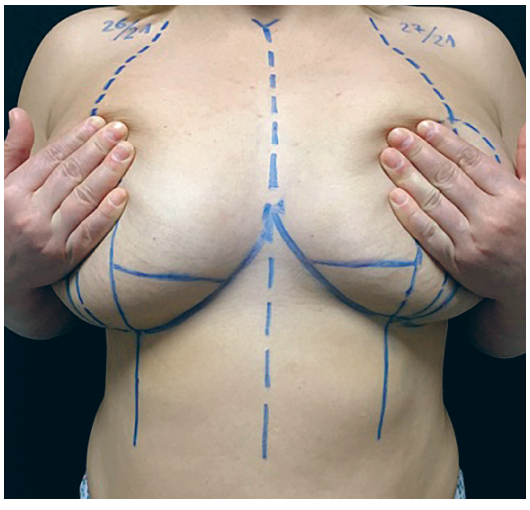

а

б

Рис. 3.23. Разметка горизонтальных линий разрезов (а); разметка диаметра сосково-ареолярного комплекса (б)

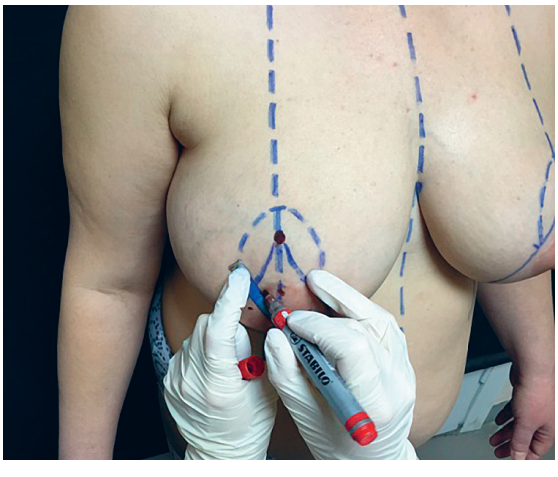

а

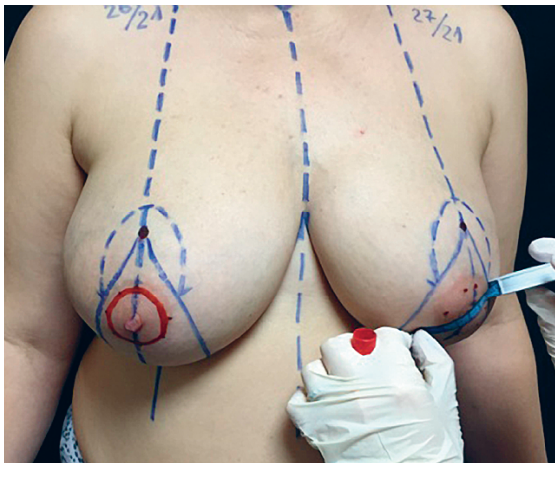

б

Рис. 3.24. Разметка диаметра сосково-ареолярного комплекса: справа (а); слева (б)

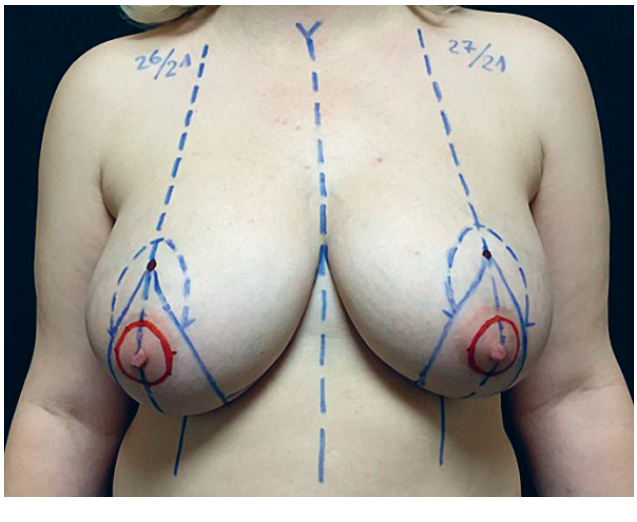

Рис. 3.25. Окончательный вид предоперационной разметки

СТЕПЕНИ ПТОЗА МОЛОЧНОЙ ЖЕЛЕЗЫ ПО РЕНО (P. REGNAULT)

Степень птоза МЖ определяется отношением сосково-ареолярного комплекса и паренхимы молочной железы к инфрамаммарной борозде (ИМБ) при вертикальном положении пациентки (табл. 3.2).

В данной главе мы описали основные принципы и положения при планировании онкопластической операции в комплексном лечении больных РМЖ. Стоит отметить, что вышеуказанное руководство (выполнение предоперационной разметки, определение объема лимфаденэктомии и определение краев резекции) необходимо моделировать при каждом случае индивидуально, в зависимости от вида онкопластической резекции, возраста пациентки, иммуногистохимического подтипа опухоли, гистологического варианта, стадии и формы заболевания.

Таблица 3.2

Степени птоза молочной железы по P. Regnault

Птоз САК	1-я степень: сосок располагается незначительно ниже ИМБ (до 1 см) 2-я степень: сосок располагается ниже ИМБ на 1–2 см (до 2 см) 3-я степень: сосок располагается ниже ИМБ на 2–4 см (до 4 см) 4-я степень: сосок располагается ниже ИМБ на 4 см и более
Птоз паренхимы молочной железы	1-я степень: молочная железа располагается на уровне грудной клетки (до 1 см) 2-я степень: молочная железа располагается на 1–2 см ниже грудной клетки (до 2 см) 3-я степень: молочная железа располагается на 2–4 см ниже грудной клетки (около 3 см) 4-я степень: молочная железа располагается ниже грудной клетки на 4 см и более

Список литературы

1. *Fisher B.* Biological and clinical consideration on regarding the use of surgery and chemotherapy treatment // Cancer — 1977. — Vol. 40. — P. 574–584.
2. *Исмагилов А.Х.*, *Ванесян А.С.*, *Хамитов А.Р. и др.* Онкопластическая хирургия молочной железы: основы, классификация, алгоритм выполнения // Опухоли женской репродуктивной системы. — 2014. — № 4. — С. 37–45.
3. *Tyldesley S.* Margins: impact in local control; treatment options // Presentation in «Radiation oncology». BCCA, October 2009.
4. *Семиглазов В.В.*, *Топузов Э.Э.* Рак молочной железы / под ред. В.Ф. Семиглазова. — М. : МЕДпресс-информ, 2009. — 172 с.
5. Guidelines for Management of Breast Cancer. World Health organization, Publication series 31, 2006. — 58 p.
6. *England D.W.*, *Chan S.Y.*, *Stonelake P.S.*, *Lee M.J.* Assessment of excision margins following wide local excision for breast carcinoma using specimen scrape cytology and tumour bed biopsy // Eur. J. Surg. Oncol. — 1994. — Vol. 20. — P. 425–429.
7. *Beck N.E.*, *Bradburn M.J.*, *Vincenti A.C.*, *Rainsbury R.M.* Detection of residual disease following breast-conserving surgery // Br. J. Surg. — 1998. — Vol. 85. — P. 1273–1276.
8. *Keskek M.*, *Kothari M.*, *Ardehali B.* et al. Factors predisposing to cavity margin positivity following conservation surgery for breast cancer // Eur. J. Surg. Oncol. — 2004. — Vol. 30. — P. 1058–1064.
9. *MacMillan R.D.*, *Purushotham A.D.*, *Mallon E. et al.* Breast-conserving surgery and tumour bed positivity in patients with breast cancer // Br. J. Surg. — 1994. — Vol. 81. — P. 56–58.
10. *MacMillan R.D.*, *Purushotham A.D.*, *Mallon E. et al.* Tumour bed positivity predicts outcome after breast-conserving surgery // Br. J. Surg. — 1997. — Vol. 84. — P. 1559–1562.
11. *Umpleby H.C.*, *Herbert A.*, *Royle G.T.*, *Taylor I.* Wide excision of primary breast cancer: the incidence of residual carcinoma at the site of excision // Ann. R. Coll. Surg. Engl. — 1988. — Vol. 70. — P. 246–248.
12. *Weber S.*, *Storm F.K.*, *Stitt J.*, *Mahvi D.M.* The role of frozen section analysis of margins during breast conservation surgery // Cancer J. Sci. Am. — 1997. — Vol. 3. — P. 273–277.
13. *DiBiase S.J.*, *Komarnicky L.T.*, *Schwartz G.F. et al.* The number of positive margins influences the outcome of women treated with breast preservation for early stage breast carcinoma // Cancer. — 1998. — Vol. 82. — P. 2212–2220.
14. *Taylor I.*, *Mullee M.A.*, *Carpenter R.* et al. The significance of involved tumour bed biopsy following wide local excision of breast cancer // Eur. J. Surg. Oncol. — 1998. — Vol. 24. — P. 110–113.
15. *Cao D.*, *Lin C.*, *Woo S.H.* et al. Separate cavity margin sampling at the time of initial breast lumpectomy significantly reduces the need for reexcisions // Am. J. Surg. Pathol. — 2005. — Vol. 29. — P. 1625–1632.
16. *Cendán J.C.*, *Coco D.*, *Copeland E.M.* III. Accuracy of intraoperative frozen-section analysis of breast cancer lumpectomybed margins // J. Am. Coll. Surg. — 2005. — Vol. 201. — P. 194–198.
17. *Huston T.L.*, *Pigalarga R.*, *Osborne M.P.*, *Tousimis E.* The influence of additional surgical margins on the total specimen volume excised and the reoperative rate after breast-conserving surgery // Am. J. Surg. — 2006. — Vol. 192. — P. 509–512.
18. *Janes S.E.*, *Stankhe M.*, *Singh S.*, *Isgar B.* Systematic cavity shaves reduces close margins and re-excision rates in breast conserving surgery // Breast. — 2006. — Vol. 15. — P. 326–330.
19. *Hewes J.C.*, *Imkampe A.*, *Haji A.*, *Bates T.* Importance of routine cavity sampling in breast conservation surgery // Br. J. Surg. — 2009. — Vol. 96. — P. 47–53.
20. *Povoski S.P.*, *Jimenez R.E.*, *Wang W.P.*, *Xu R.X.* Standardized and reproducible methodology for the comprehensive and

systematic assessment of surgical resection margins during breast-conserving surgery for invasive breast cancer // BMC Cancer. — 2009. — Vol. 9. — P. 254.

21. *Thill M.* MarginProbe: intraoperative margin assessment during breast conserving surgery by using radiofrequency spectroscopy // Expert Rev. Med. Devices. — 2013. — Vol. 10, N. 3. — P. 301–315.
22. *Саруханов Г.М.*, *Боровиков А.М.* Фасциальная система молочной железы. Новый взгляд. Ч. 1. Анатомия и хирургическое значение складки молочной железы // Пластическая хирургия и косметология. — 2011. — № 4. — Р. 587–596.
23. *Зикиряходжаев А.Д.*, *Ермощенкова М.В.*, *Сухотько А.С. и др.* Показания и технология определения краев резекции при органосохраняющих операциях по поводу рака молочной железы // Онкология и хирургия. — 2015. — № 1. — С. 14–24.