Неинфекционные дерматозы вульвы

ДИАГНОСТИКА, ЛЕЧЕНИЕ

Иллюстрированное руководство для врачей

Под редакцией профессора И.О. Смирновой

Москва
ИЗДАТЕЛЬСКАЯ ГРУППА
«ГЭОТАР-Медиа»
2021

ОГЛАВЛЕНИЕ

Глава 8

КРАСНЫЙ ПЛОСКИЙ ЛИШАЙ

Рубрификация

Гистологическая классификация ISSVD (2006)

- Лихеноидный инфильтрат.
- Гомогенизация дермы/склероз.

Клиническая классификация ISSVD (2011)

- Высыпания красного цвета; красные пятна и очаги лихенификации без нарушения целостности эпителия (включая микровезикуляцию и мокнутие, формирование корок, трещин).
- Высыпания белого цвета; пятна и бляшки.
- Эрозии и язвы; эрозии.
- Высыпания темного цвета (коричневые, голубые, серые или черные); пятна.

Ключевые положения

1. При поражении вульвы выделяют три формы красного плоского лишая — типичную (папулезную), эрозивную и гипертрофическую.
2. Эрозивная форма заболевания является наиболее частой при поражении вульвы.
3. Для эрозивной и гипертрофической форм красного плоского лишая вульвы характерно вовлечение влагалища с обильным отделяемым (десквамативный вагинит).
4. Вульвовагинально-гингивальный красный плоский лишай — редкий тяжелый вариант дерматоза, характеризуемый эрозированием и десквамацией слизистой оболочки вульвы, влагалища и десен, выраженной тенденцией к рубцеванию и образованию стриктур.
5. Эрозивная форма красного плоского лишая вульвы является предраковым заболеванием, инвазивный плоскоклеточный рак развивается примерно у 1–5% пациенток.
6. Препаратами первого выбора при лечении красного плоского лишая вульвы являются сильные и сверхсильные ТГК, около 40% пациентов нуждаются в комплексном лечении (системные глюкокортикоиды в период обострения и топические ингибиторы кальциневрина на этапе поддерживающей терапии).

Красный плоский лишай (*lichen ruber planus*) — воспалительное заболевание кожи, представленное зудящими папулами ливидного цвета полигональной формы.

Эпидемиология

Красный плоский лишай — относительно редкое заболевание, им болеет примерно 1% населения. Считают, что женщины болеют несколько чаще — соотношение женщин и мужчин составляет 1,4:1.

Этиопатогенез

Современные данные позволяют считать красный плоский лишай иммунным заболеванием, опосредованным Т-лимфоцитами, при котором апоптоз эпителиальных клеток является следствием активации $CD8^+$ Т-лимфоцитов (Shan J. et al., 2016). Конкретный антиген при этом не обнаружен, предполагается, что это может быть какой-то собственный белок, тогда заболевание целесообразно рассматривать как аутоиммунное (Brănişteanu D.E. et al., 2016). Экспрессия антигена/аутоантигена может быть индуцирована лекарственными препаратами (лихеноидные лекарственные сыпи на фоне приема нестероидных противовоспалительных средств, препаратов сульфонилмочевины, гидроксихлорохина, β-адреноблокаторов, ингибиторов ангиотензин-превращающего фермента), контактными аллергенами, механической травмой (феномен Кебнера, см. ниже), вирусной инфекцией (заболевание в 4,5 раза чаще развивается у лиц с вирусным гепатитом С) или другими причинами (Brănişteanu D.E. et al., 2016).

Описание ряда семейных случаев, ассоциации с определенными HLA-гаплотипами, частое сочетание с другими аутоиммунными заболеваниями, в частности язвенным колитом, позволяет предполагать наличие генетической предрасположенности к развитию заболевания (Brănişteanu D.E. et al., 2016).

Клиническая картина

Излюбленная локализация красного плоского лишая — сгибательные поверхности конечностей и область крестца. Характерно вовлечение слизистых оболочек полости рта, несколько реже — половых органов, а также придатков кожи — ногтевых пластинок (рис. 8.1).

Первичным морфологическим элементом при красном плоском лишае является папула (узелок). Папула имеет розовый цвет с фиолетовым (ливидным) оттенком, полигональную форму, четкие границы. Размеры элементов, как правило, небольшие — милиарные и лентикулярные (2–3 и 5–7 мм в диаметре). Элементы не имеют выраженной тенденции к периферическому росту. В центральной части элемента может быть пупкообразное вдавление, покрытое чешуйкой. В боковом освещении папулы имеют характерный восковидный блеск. При нанесении на поверхность папулы масла и мацерации рогового слоя определяются точечные белесоватые включения (сеточка Уикхема, морфологической основой которой является очаговый гранулез). Для заболевания характерна изоморфная реакция раздражения или феномен Кебнера — возникновение свежих элементов на местах травмы кожи или слизистой оболочки (например, на месте расчесов). Разрешаются папулы, оставляя вторичное гиперпигментированное пятно. Помимо типичной формы заболевания, могут формироваться кольцевидная, гипертрофическая, атрофическая, буллезная, пигментная, пигментная инверсная, фолликулярная и некоторые другие (Gorouhi F. et al., 2014). Нередко у одного пациента наблюдается сочетание нескольких форм заболевания.

а

б

в

г

д

е

Рис. 8.1. Поражение кожи и слизистых оболочек полости рта при красном плоском лишае — типичная (*а*) и гипертрофическая (*б*) формы заболевания, феномен Кебнера с появлением высыпаний на месте травмы (*в*), формирование пигментации по мере разрешения высыпаний на коже (*г*), типичная форма дерматоза на красной кайме губ и слизистой оболочке полости рта (*д, е*)

ж

з

Рис. 8.1. *Окончание.* Поражение кожи и слизистых оболочек полости рта при красном плоском лишае — гипертрофическая и эрозивная формы на языке (*ж, з*)

Примерно 40–60% пациентов с высыпаниями на коже имеют поражение слизистых оболочек полости рта — щек, языка и десен, и наоборот, среди пациентов с высыпаниями на слизистых оболочках рта половина имеет кожные проявления. Поражение слизистых оболочек рта несколько чаще встречается у женщин, чем у мужчин, наиболее часто высыпания возникают у лиц 30–70 лет (De Rossi S.S., Ciarrocca K., 2014). Клиническая картина при поражении слизистых оболочек полости рта весьма разнообразна и может быть представлена малосимптомными элементами белого цвета — пятнами и бляшками с кружевным рисунком или рисунком в виде листьев папоротника (сеточка Уикхема) на поверхности, десквамативным гингивитом, болезненными эрозивными высыпаниями, изредка гипертрофическими папулами. У ряда больных могут поражаться слизистые оболочки пищевода, трахеи и глаз (Gorouhi F. et al., 2014).

У 5–20% больных поражаются ногтевые пластинки. Наиболее часто отмечают чередование продольных желобков и гребешков, истончение, помутнение и расслоение ногтевых пластинок, реже — онихолизис и рубцевание с формированием птеригиума ногтевой пластинки (*pterygium unguis* — крыловидное разрастание эпонихиума в длину с наплывом на ноготь и прирастанием к ногтевой пластинке).

Субъективно больных беспокоит зуд, иногда довольно интенсивный, при поражении слизистых оболочек полости рта — гиперестезия, в случае формирования эрозивно-язвенных высыпаний — боль.

Точных данных о частоте поражения **вульвы** у больных с кожным процессом нет. Некоторые авторы считают, что она довольно высокая и может достигать 50% (Lewis F.M. et al., 1996). При красном плоском лишае слизистых оболочек полости рта вовлечение вульвы характерно в 25% случаев (аналогичное поражение у мужчин только в 2–4% наблюдений).

Клинически при поражении вульвы выделяют три формы заболевания — типичную (папулезную), эрозивную и гипертрофическую (Edwards L., 1989).

При типичной форме заболевания высыпания на половых органах, как правило, сочетаются с поражением кожи. Возникают типичные папулы (которые

описывают как «4 П» — плоские, полигональные, пурпурные, пруригинозные) на участках с ороговевающим эпителием — половых губах и лобке, реже в виде нежного ретикулярного (сетчатого) рисунка на слизистых оболочках вульвы (рис. 8.2) (Day T. et al., 2018). Нередко очаги поражения имеют кольцевидную форму или могут быть представлены пигментно-атрофическими высыпаниями. Рубцевание для этой формы заболевания не свойственно.

Рис. 8.2. Типичная форма красного плоского лишая вульвы — поражение вульвы с формированием папул и кольцевидных высыпаний (*а, б*); кольцевидные высыпания при сочетанном поражении вульвы и аксиллярных складок (*в, г*)

д

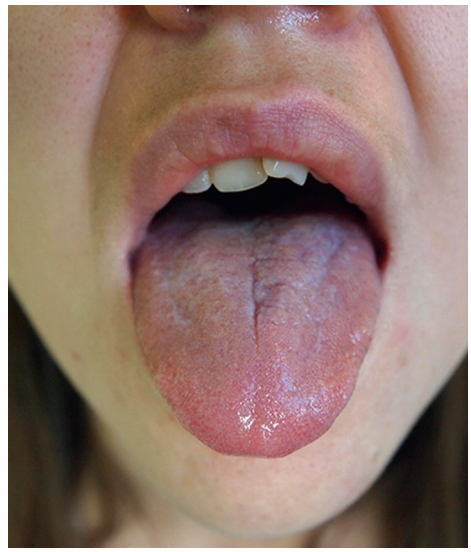

е

ж

Рис. 8.2. *Окончание.* Типичная форма красного плоского лишая вульвы — типичные высыпания при сочетанном поражении вульвы и языка (*д, е*); поражение вульвы, пахово-бедренных складок и перианальной области (*ж*)

Гипертрофическая форма красного плоского лишая на вульве формируется довольно редко. Она иногда имитирует плоскоклеточный рак вульвы (Machin S.E. et al., 2010). Эта форма заболевания представлена сливными папулами с гиперкератозом (рис. 8.3) (Job A.M., Kaimal S., 2017). Пациентов беспокоит интенсивный зуд, провоцирующий расчесы. Нередко при разрешении процесса формируются рубцы и атрофия, которые приводят к сужению входа во влагалище, диспареунии. Кроме того, для этой формы заболевания характерен десквамативный вагинит с обильным отделяемым, имеющим зловонный запах. Поражение вульвы при этой форме заболевания может сочетаться с поражением кожи.

а *б*

Рис. 8.3. Гипертрофическая форма красного плоского лишая вульвы — поражение внутренней поверхности: *а* — больших половых губ; *б* — пахово-бедренных складок — бляшки с выраженной гиперпигментацией и гиперкератозом

Эрозивная форма красного плоского лишая — самая частая при поражении вульвы, может протекать без сопутствующего поражения кожи. Основные признаки этой формы заболевания — эрозии на фоне характерного ретикулярного рисунка и десквамативный вагинит, более редкие — вульвовагинально-гингивальный эрозивный красный плоский лишай (Ridley C.M., 1990; Helgesen A.L.O. et al., 2015).

Эрозии при этой форме красного плоского лишая имеют четкие края, насыщенный розовый цвет и гладкую блестящую поверхность, что придает им сходство со стеклянной поверхностью (Simpson R.C. et al., 2013). По краю эрозии и вокруг нее либо расположен белый ретикулярный рисунок (сеточка Уикхема), либо белый гиперкератотический валик (рис. 8.4) (Mauskar M., 2017). Эрозии формируются чаще всего (90% случаев) в области преддверия влагалища, реже во влагалище (20–38%), на вульве (37%) и в перианальной области (8%). Субъективно беспокоит не столько зуд, сколько боль, жжение, диспареуния и кровоточивость после полового акта, дизурия (Lotery H.E., Galask R.P., 2003). При вовлечении влагалища на его слизистой оболочке также формируются эрозии, появляется резкая болезненность, затрудняющая как половой акт, так и введение вагинального зеркала для осмотра пациентки.

Разрешаются высыпания формированием атрофии и рубцеванием (Pelisse M. et al., 1982). Происходят резорбция малых половых губ, заращение капюшона клитора, формируются синехии между большими и малыми половыми губами, иногда происходит сращение больших половых губ, возникают стеноз входа во влагалище, стриктуры влагалища (Bradford J., Fischer G., 2013; Simpson R.C. et al., 2012).

Вульвовагинально-гингивальный красный плоский лишай (синдром Hewitt–Pelisse) — редкий тяжелый вариант красного плоского лишая, характеризуемый эрозированием и десквамацией слизистой оболочки вульвы, влагалища и десен, а также рубцеванием (Pelisse M., 1989). Этот вариант заболевания описан относительно недавно, в 1982 г. (Pelisse M. et al., 1982). Помимо вульвы,

а

б

в

г

Рис. 8.4. Эрозивная форма красного плоского лишая вульвы — эрозии в области преддверия влагалища и на половых губах с белым гиперкератотическим валиком по периферии (*а, б*); резорбция малых половых губ, сращение больших половых губ и стеноз входа во влагалище (*в, г*)

влагалища и десен (рис. 8.5) в процесс могут вовлекаться перианальная область (до 40% наблюдений), язык и щеки (до 80% наблюдений), губы и нёбо (30% наблюдений), а также пищевод (около 15% случаев) (Setterfield J.F. et al., 2006; Vasudevan B. et al., 2016). Иногда поражение слизистых оболочек сочетается с поражением кожи, волосистой части головы и ногтевых пластинок (Eisen D., 1994; Setterfield J.F. et al., 2006), описано также вовлечение конъюнктивы, слезных желез и слухового канала (Satchi K., McNab A.A., 2016; Vasudevan B. et al., 2016).

а *б*

Рис. 8.5. Вульвовагинально-гингивальный красный плоский лишай вульвы — сращение больших половых губ, эрозия вульвы и стеноз входа во влагалище (*а*); десквамативный гингивит (*б*)

Для вульвовагинально-гингивального красного плоского лишая характерна выраженная тенденция к рубцеванию и образованию стриктур. В одном из исследований, включавшем 39 больных, выраженное рубцевание с нарушением архитектоники тканей было обнаружено у 90% женщин (Setterfield J.F. et al., 2006). При этом авторы подчеркивали, что обязательным во всех наблюдениях было поражение влагалища (облигатный симптом), в то время как поражение слизистой оболочки вульвы наблюдалось не всегда.

Причины тяжелого течения этой формы заболевания неизвестны. Предполагается, что она может иметь генетическую предрасположенность (Setterfield J.F. et al., 2006). Это подтверждается наличием у 80% пациентов аллели DQB1*0201 (по сравнению с 41,8% в группе контроля, относительный риск формирования синдрома у носителей аллели составляет 3,7; $p \leqslant 0{,}0042$).

Красный плоский лишай и рак. Эрозивная форма красного плоского лишая вульвы является ***предраковым заболеванием***, инвазивный плоскоклеточный рак развивается примерно у 1–5% пациенток (Simpson R.C. et al., 2012). Инвазивный плоскоклеточный рак формируется при этом на участках с частично ороговевающим эпителием или на слизистой оболочке — на малых половых губах, в преддверии влагалища. Считают, что рак вульвы, ассоциированный с красным плоским лишаем, протекает агрессивно, часто метастазирует в регионарные лимфатические узлы и характеризуется высокой летальностью — до 30% в первые 1–3 года заболевания (Regauer S. et al., 2014).

Диагностика

Диагноз красного плоского лишая вульвы в большинстве случаев может быть поставлен на основании данных анамнеза и клинической картины. При этом необходимо осматривать кожу пациентки, ногтевые пластинки и слизистые оболочки полости рта, так как это может существенно облегчить диагностический поиск.

Постановка диагноза эрозивного красного плоского лишая вульвы может представлять существенные трудности, так как требуется проведение

дифференциальной диагностики со склероатрофическим лихеном, аутоиммунными буллезными заболеваниями и внутриэпителиальными плоскоклеточными образованиями вульвы (McPherson T., Cooper S., 2010).

В 2013 г. были предложены диагностические критерии эрозивного красного плоского лишая вульвы (Simpson R.C., 2013). Они включают девять признаков, из них шесть клинические и три гистологические. Для подтверждения диагноза необходимо наличие любых (клинических и морфологических) трех симптомов.

Диагностические критерии эрозивного красного плоского лишая вульвы (Simpson R.C., 2013):

1) четко очерченные эрозии или гладкая блестящая (подобная стеклу) эритема в области входа во влагалище;
2) гиперкератотический белый валик вокруг эрозий/эритемы ± сеточка Уикхема на прилегающих участках;
3) жжение/боль;
4) рубцевание/потеря нормальной архитектоники;
5) воспаление в области влагалища;
6) вовлечение слизистых оболочек других частей тела;
7) при гистологическом исследовании четко очерченный полосовидный инфильтрат с поражением дермо-эпидермального соединения;
8) воспалительный инфильтрат преимущественно из лимфоцитов;
9) признаки дегенеративных изменений в клетках базального слоя — апоптоз базальных кератиноцитов, тельца Сиватта, измененные кератиноциты.

Дерматоскопия. Дерматоскопическая картина детально описана при типичной форме заболевания на гладкой коже, несколько реже — при гипертрофической форме красного плоского лишая.

Дерматоскопическая картина красного плоского лишая при поражении вульвы описана крайне мало. Имеется одна публикация, в которой проанализирована дерматоскопическая картина заболевания у 10 женщин (Borghi A. et al., 2016). К наиболее характерным признакам относят:

- толстые линейные изогнутые сосуды (включая сосуды в виде шпильки и сперматозоидоподобные сосуды), диффузно расположенные в пределах изучаемых высыпаний;
- сеточка Уикхема различных очертаний, определяемая по периферии очагов поражения;
- интенсивный красный фон.

Сеточка Уикхема является ключевым симптомом красного плоского лишая, который определяется как при расположении высыпаний на коже, так и на слизистых оболочках (Zalaudek I., Argenziano G., 2006; Lallas A. et al., 2012; Lallas A. et al., 2014). Она представлена структурами жемчужно-белого цвета (иногда с голубоватым или желтоватым оттенком) различных очертаний, наиболее часто полосовидными пересекающимися элементами, реже — линейными, кольцевидными или округлыми. Расположение и сочетание данных структур может формировать разную картину, которая в ряде публикаций обозначена метафорическими терминами и сравнивается с «жилкованием листа», «звездным небом» или «радиальной лучистостью» (Güngör Ş. et al., 2015).

Одновременно с сеточкой Уикхема преимущественно радиально по периферии очагов поражения могут определяться точечные сосуды и/или сосуды линейной формы (Lallas A. et al., 2014).

При пигментной форме и при длительно существующих очагах наблюдается пигментация в виде точек (отдельно расположенных или напоминающих рассыпанный молотый перец), глобул, линейных структур, перифолликулярной или диффузной гиперпигментации (Güngör Ş. et al., 2015). Пигментированные структуры в пределах высыпаний могут быть расположены хаотично или вблизи линейных сосудов, которые часто наблюдаются вокруг сеточки Уикхема (рис. 8.6).

Все вышеуказанные дерматоскопические признаки иногда могут сочетаться в одном изучаемом элементе, однако дерматоскопическая картина варьирует в зависимости от периода развития заболевания. На начальном этапе сеточка Уикхема выражена слабо и определяется на розовато-красном или фиолетовом

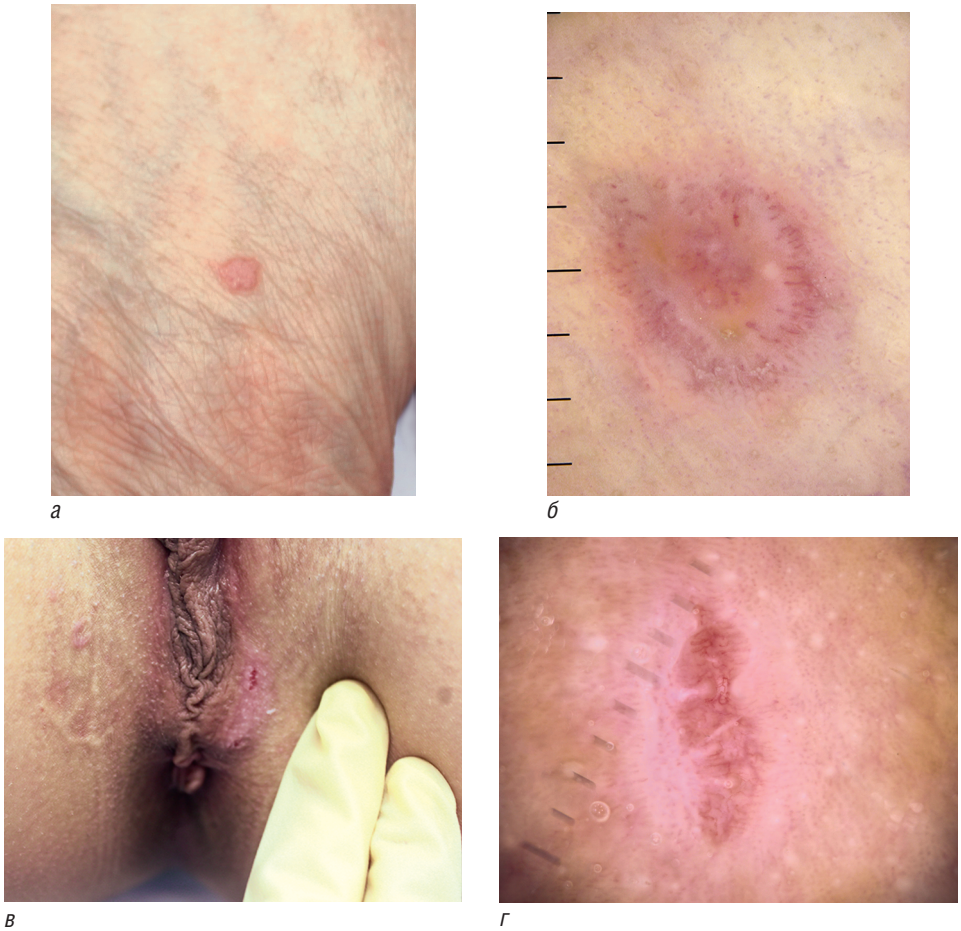

Рис. 8.6. Клиническая и дерматоскопическая картина красного плоского лишая кожи и вульвы — типичная форма с формированием сеточки Уикхема белого цвета и точечными и линейными короткими сосудами, расположенными по периферии (*а–г*)

д

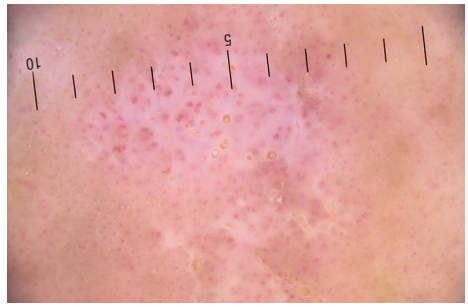

е

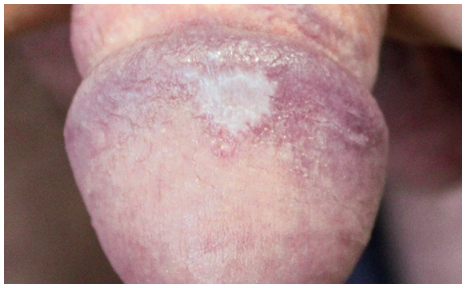

ж

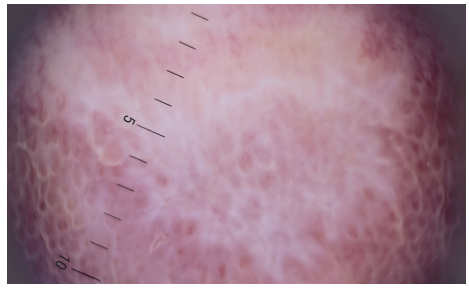

з

и

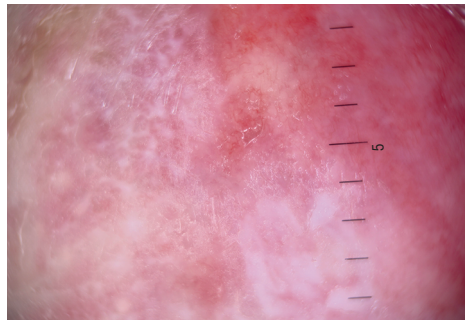

к

л

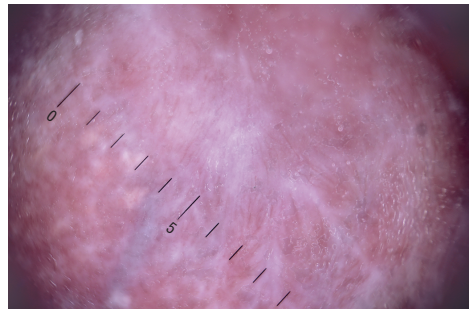

м

Рис. 8.6. *Окончание.* Клиническая и дерматоскопическая картина красного плоского лишая кожи и вульвы — гипертрофическая форма с образованием сетчатой сеточки Уикхема и явлениями фолликулярного гиперкератоза (*д–з*), эрозивная форма с ярко-красной поверхностью эрозии и сеточкой Уикхема сетчатых очертаний и в виде гребешков по периферии (*и–м*)

фоне высыпаний. По мере развития патологического процесса в сформированных очагах поражения сеточка Уикхема визуализируется более четко и сочетается с расположенными по периферии сосудами, число которых в зрелых очагах со временем уменьшается одновременно с нарастающей пигментацией. Пигментированные структуры сначала группируются вдоль контуров сеточки Уикхема, а в дальнейшем распределяются диффузно и могут быть единственной дерматоскопической находкой при длительно существующем процессе (Errichetti E., Stinco G., 2018).

Особенностью гипертрофической формы заболевания на коже являются множественные фолликулярные роговые пробки (ранее описываемые как комедоноподобные структуры, желтые кератиновые пробки), которые, как правило, диффузно расположены на поверхности очагов. Сосудистый рисунок при этой форме чаще представлен точечными сосудами разного диаметра, которые могут быть расположены как в центре, так и по периферии высыпного элемента. Сеточка Уикхема также регистрируется при гипертрофических высыпаниях наряду с вышеперечисленными структурами и относится к ведущим дерматоскопическим признакам данной формы (Ankad B.S., Beergouder S.L., 2016). Описания дерматоскопической картины гипертрофической формы красного плоского лишая на вульве в литературе отсутствуют.

Вульвоскопия. Для эрозивно-язвенной формы красного плоского лишая характерны эрозии с серовато-белыми фестончатыми краями, преимущественно расположенные на малых половых губах и вульварном треугольнике. По краям изъязвлений видна типичная сеточка Уикхема. Поверхность эрозий ярко-красная, блестящая. Преддверие влагалища и влагалище могут быть полностью лишены эпителия. При этом обнажаются кровеносные сосуды. Могут определяться участки регенерации многослойного плоского эпителия.

Гистологическая картина. Красный плоский лишай характеризуется наличием воспалительной инфильтрации полосовидного характера, представленной главным образом лимфоцитами (при иммуногистохимическом исследовании — преимущественно $CD8^+$-клетками). Инфильтрат имеет довольно четкую нижнюю границу и подходит вплотную к эпидермису, лишая отчетливости границу дермо-эпидермального соединения. Иногда в составе инфильтрата присутствуют плазматические клетки, они, как правило, обнаруживаются при поражении половых органов. Меланин в верхних отделах дермы и в меланофагах характерен для лиц с выраженной пигментацией кожи или при длительном течении заболевания.

Характерным симптомом заболевания является вакуолизация клеток базального слоя, иногда вплоть до формирования субэпидермальных полостей («интерфейс-дерматит» или лихеноидное воспаление). В нижних отделах шиповидного слоя обнаруживаются коллоидные тельца (или тельца Сиватта) — округлые или овальные эозинофильные образования диаметром 10–20 мкм, представляющие собой дегенеративно измененные кератиноциты. Другим типичным изменением в эпидермисе является утолщение рогового (гиперкератоз) и зернистого (фокальный гранулез) слоев. Толщина шиповидного слоя может существенно варьировать — его гиперплазия наблюдается при гипертрофической форме заболевания, и напротив, резкое истончение — при атрофической. Эпителиальные отростки при этом нередко приобретают заостренную форму, напоминая зубья пилы (рис. 8.7).

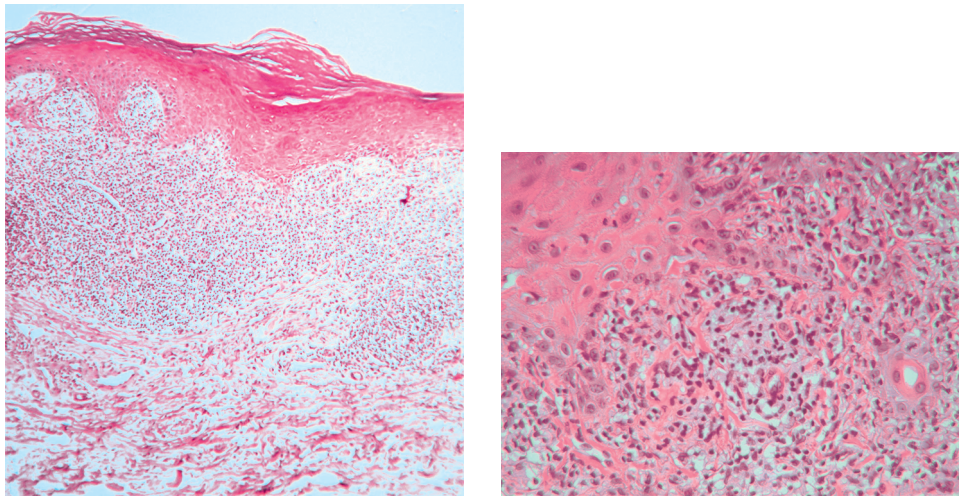

а *б*

Рис. 8.7. Гистологическая картина красного плоского лишая вульвы — гиперкератоз, фокальный гранулез, акантоз с заострением эпителиальных отростков по типу зубьев пилы, полосовидный инфильтрат (*а*), подходящий вплотную к эпидермису и лишающий отчетливости границу дермоэпидермального соединения, с вакуолизацией клеток базального слоя (*б*)

При исследовании с помощью метода прямой иммунофлюоресценции выявляют гранулярные отложения IgM и комплемента.

В этом случае при эрозивном красном плоском лишае типичные гистологические изменения можно увидеть в биоптате, полученном из краевой гиперкератотической зоны (Pelisse M., 1989).

Что касается **других методов обследования**, то рекомендуется исключение у пациенток вирусного гепатита С.

Лечение

Красный плоский лишай вульвы, особенно эрозивная форма, устойчив к проводимой терапии. Единая стратегия топического и системного лечения красного плоского лишая, локализующегося на вульве, не разработана (Simpson R.C. et al., 2012; 2013). В систематическом обзоре, проведенном Кокрановским обществом в 2012 г., не было обнаружено ни одного рандомизированного контролируемого исследования, касающегося лечения красного плоского лишая вульвы (http://www.cochrane.org/CD008092/SKIN).

Основными целями лечения красного плоского лишая вульвы являются уменьшение симптоматики, а при эрозивной форме — уменьшение/предотвращение рубцевания и снижение риска малигнизации. Методические рекомендации по лечению дерматозов вульвы (табл. 8.1) (Edwards S.K. et al., 2015) в качестве препаратов выбора для наружной терапии заболевания указывают ТГК.

Кроме того, активно обсуждается необходимость комплексной терапии заболевания. Так, в ходе ретроспективного анализа Bradford и Fischer (2013) установили, что в комплексном лечении нуждаются до 40% пациентов (Bradford J., Fischer G., 2013). На этапе достижения контроля заболевания

Таблица 8.1

Препараты для наружной терапии красного плоского лишая вульвы

Препараты	Комментарии	Авторы, год
Топические глюкокортикоиды		
Клобетазола пропионат 0,05%	Препарат первого выбора. Данных об оптимальном режиме применения нет. Эффект: в одном из исследований (114 больных) у 75% больных наблюдалось улучшение процесса, у 9% — полное разрешение. Исчезновение субъективной симптоматики в 54% случаев	Wojnarwowska F., Cooper S.M., 2012; Edwards S.K. et al., 2015
Препараты средней силы	Недостаточно эффективны. Могут быть использованы в качестве поддерживающей терапии или при незначительных проявлениях заболевания	
Препараты (гидрокортизон) в форме свечей	Показание — поражение влагалища	
Ингибиторы кальциневрина		
Препараты второй линии рекомендуются при неэффективности топических глюкокортикоидов или на этапе поддерживающей терапии в комбинации с ними		
Такролимус 0,1%	Аппликации на протяжении 12–24 нед	Goldstein A.T., Thaçi D., Luger T., 2009
Пимекролимус 1%	Аппликации на протяжении 3 мес	
Фототерапия		
Фотодинамическая терапия с 5-аминолевулиновой кислотой	Исследования немногочисленны. Одно сравнительное исследование с клобетазолом, 40 женщин с эрозивной формой. Эффект сравним через 6 нед (снижение клинических проявлений на 25%) и через 24 нед (снижение клинических проявлений на 38%). Пациенты в группе фотодинамической терапии нуждались в более редком использовании топических глюкокортикоидов на этапе поддерживающей терапии	Helgesen A.L. et al., 2015

наиболее часто ТГК (клобетазола пропионат) (рис. 8.8) комбинируют с системными глюкокортикоидами, и на этапе поддерживающей терапии — с ингибиторами кальциневрина.

Системные препараты — циклоспорин, ретиноиды (этретинат℘ и ацитретин), метотрексат могут назначаться в случае резистентности к ТГК (Cooper S.M. et al., 2008; Goldstein A.T. et al., 2009). Однако рекомендуемые схемы лечения и показания к применению тех или иных препаратов, критерии оценки их эффективности у данной группы больных не разработаны (Simpson R.C. et al., 2012–2015).

Рис. 8.8. Результаты комплексного лечения гидроксихлорохином и топическими глюкокортикоидами красного плоского лишая вульвы эрозивной и гипертрофической формы — до лечения (*а, в*); после лечения (*б, г*)

В 2016 г. опубликован протокол сравнительного исследования эффективности системной терапии эрозивной формы красного плоского лишая вульвы (Simpson R.C., Murphy R. et al., 2016). В данном протоколе фигурируют четыре наиболее часто используемые схемы системного лечения (табл. 8.2). При этом особенно подчеркивается, что развитие эффекта системной терапии может занять несколько недель или месяцев, поэтому обоснованно использовать на начальных этапах лечения наружно клобетазола пропионат 0,05%. По мере того как системные препараты начинают действовать, больные могут уменьшить частоту его аппликаций. Обострение процесса при уменьшении кратности нанесения ТГК может быть индикатором неэффективности лечения препаратами для системного применения.

Таблица 8.2

Препараты, включенные в протокол сравнительного исследования эффективности системной терапии при эрозивной форме красного плоского лишая вульвы

Препарат	Схемы назначения
Преднизолон	20 мг в сутки 1 нед, далее со снижением по 5 мг 1 раз в неделю до полной отмены
Гидроксихлорохин	Суточная доза 6,5 мг/кг (максимальная суточная доза 200 мг 2 раза в сутки), длительность не уточняется
Метотрексат	Начальная доза 5 мг в неделю с постепенным титрованием дозы в зависимости от формирования клинического эффекта до 25 мг в неделю
Микофенолата мофетил	Начальная доза 500 мг/сут однократно с постепенным титрованием дозы в зависимости от формирования клинического эффекта до максимальной дозы 1,5 г 2 раза в сутки

В случае устойчивости к традиционной терапии рассматривается вопрос назначения генно-инженерных биологических препаратов, в частности ритуксимаба (Heelan K. et al., 2015).

Что касается вульвовагинально-гингивального синдрома, то азатиоприн, дапсон, гризеофульвин, хлорохин и миноциклин, назначаемые эмпирически, не продемонстрировали существенного клинического эффекта. В настоящее время в качестве наиболее предпочтительного препарата рассматривается системный циклоспорин (Boyce A.E. et al., 2009). Системные стероиды, например преднизолон 40 мг/сут со снижением дозы в течение нескольких недель, может назначаться для купирования обострений процесса. При гипертрофической форме заболевания могут быть эффективны ретиноиды. При резистентности к лечению возможно назначение биопрепаратов (Ho J.K. et al., 2011).

При выраженной тенденции к рубцеванию рекомендуется хирургическое лечение (Fairchild P.S., Haefner H.K., 2016), которое включает адгезиолиз, процедуру Фентона, перинеотомию и другие методы. Однако результаты хирургического лечения часто бывают неудовлетворительными в связи с выраженной тенденцией к повторному рубцеванию. В связи с этим подчеркивается необходимость противовоспалительной терапии в послеоперационном периоде (Rajkumar S. et al., 2019). При этом лучшего результата удается достичь при использовании ТГК высокой силы и влагалищных расширителей.

СПИСОК ЛИТЕРАТУРЫ

Ankad B.S., Beergouder S.L. Hypertrophic lichen planus versus prurigo nodularis: a dermoscopic perspective // Dermatol. Pract Concept. 2016. Vol. 6, N 2. P. 9–15.

Borghi A., Corazza M., Minghetti S. et al. Preliminary study on dermoscopic features of vulvar lichen planus: new insights for diagnosis // J. Eur. Acad. Dermatol. Venereol. 2016. Vol. 30, N 6. P. 1063–1065.

Boyce A.E., Marshman G., Mills R.A.D. Erosive mucosal lichen planus and secondary epiphora responding to systemic cyclosporin A treatment // Australas J. Dermatol. 2009. Vol. 50, N 3. P. 190–193.

Bradford J., Fischer G. Management of vulvovaginal lichen planus: a new approach // J. Low. Genit. Tract Dis. 2013. Vol. 17, N 1. P. 28–32.

Brănişteanu D.E., Brănişteanu D.C., Stoleriu G. et al. Ethiopatogenic Hypotheses in Lichen Planus // Rev. Med. Chir. Soc. Med. Nat. Iasi. 2016. Vol. 120, N 4. P. 760–767.

Cheng S., Kirtschig G., Cooper *S*. et al. Interventions for erosive lichen planus affecting mucosal sites // Cochrane Database of Systematic Reviews / ed. Cochrane Skin Group. 2012.

Day T., Weigner J., Scurry J. Classic and Hypertrophic Vulvar Lichen Planus // J. Low. Genit. Tract Dis. 2018. Vol. 22, N 4. P. 387–395.

De Rossi S.S., Ciarrocca K. Oral lichen planus and lichenoid mucositis // Dent. Clin. North Am. 2014. Vol. 58, N 2. P. 299–313.

Edwards L. Vulvar lichen planus // Archives of dermatology. 1989. Vol. 125, N 12. P. 1677–1680.

Edwards S.K., Bates C.M., Lewis F. et al. 2014 UK national guideline on the management of vulval conditions // Int. J. STD AIDS. 2015. Vol. 26, N 9. P. 611–624.

Eisen D. The vulvovaginal-gingival syndrome of lichen planus. The clinical characteristics of 22 patients // Arch Dermatol. 1994. Vol. 130, No. 11. P. 1379–1382.

Errichetti E., Stinco G. Dermoscopy in General Dermatology: A Practical Overview // Dermatol. Ther. (Heidelb). 2016. Vol. 6, N 4. P. 471–507.

Errichetti E., Stinco G. Lichen Planus // Micali G., Lacarrubba F., Stinco G., Argenziano G., Neri I. (eds.) Atlas of Pediatric Dermatoscopy. Springer, Cham. 2018. P. 88.

Fairchild P.S., Haefner H.K. Surgical management of vulvovaginal agglutination due to lichen planus // Am. J. Obstet. Gynecol. 2016. Vol. 214, N 2. P. 289.e1–289.e2.

Goldstein A.T., Parneix-Spake A., McCormick C.L. et al. Pimecrolimus cream 1% for treatment of vulvar lichen simplex chronicus: an open-label, preliminary trial // Gynecol. Obstet. Invest. 2007. Vol. 64, N 4. P. 180–186.

Goldstein A.T., Thaçi D., Luger T. Topical calcineurin inhibitors for the treatment of vulvar dermatoses // Eur. J. Obstet. Gynecol. Reprod. Biol. 2009. Vol. 146, N 1. P. 22–29.

Gorouhi F., Davari P., Fazel N. Cutaneous and mucosal lichen planus: a comprehensive review of clinical subtypes, risk factors, diagnosis, and prognosis // Scient. World J. 2014. Vol. 2014. P. 742–826.

Güngör Ş., Topal I.O., Göncü E.K. Dermoscopic patterns in active and regressive lichen planus and lichen planus variants: a morphological study // Dermatol. Pract Concept. 2015. Vol. 5, N 2. P. 45–53.

Heelan K., Al-Mohammedi F., Smith M.J. et al. Intractable erosive lichen planus treated successfully with rituximab // Br. J. Dermatol. 2015. Vol. 172, N 2. P. 538–540.

Helgesen A.L.O., Warloe T., Pripp A.H. et al. Vulvovaginal photodynamic therapy vs. topical corticosteroids in genital erosive lichen planus: a randomized controlled trial // Br. J. Dermatol. 2015. Vol. 173, N 5. P. 1156–1162.

Ho J.K., Hantash B.M. Treatment of recalcitrant vulvovaginal gingival syndrome with adalimumab // J. Am. Acad. Dermatol. 2011. Vol. 65, N 2. P. e55–e57.

Job A.M., Kaimal S. Lichen planus hypertrophicus of the vulva — a rare entity // Int. J. STD AIDS. 2017. Vol. 28, N 10. P. 1048–1050.

Lallas A., Apalla Z., Argenziano G. et al. Dermoscopy in general dermatology: practical tips for the clinician // Br. J. Dermatol. 2014. Vol. 170, N 3. P. 514–526.

Lallas A., Kyrgidis A., Tzellos T.G. et al. Accuracy of dermoscopic criteria for the diagnosis of psoriasis, dermatitis, lichen planus and pityriasis rosea // Br. J. Dermatol. 2012. Vol. 166, N 6. P. 1198–1205.

Lewis F.M., Shah M., Harrington C.I. Vulval involvement in lichen planus: a study of 37 women // Br. J. Dermatol. 1996. Vol. 135, N 1. P. 89–91.

Lotery H.E., Galask R.P. Erosive lichen planus of the vulva and vagina // Obstet. Gynecol. 2003. Vol. 101, N 5 Pt 2. P. 1121–1125.

Machin S.E., McConnell D.T., Adams J.D. Vaginal lichen planus: preservation of sexual function in severe disease // BMJ Case Rep. 2010. Vol. 2010.

Mauskar M. Erosive Lichen Planus // Obstet. Gynecol. Clin. North Am. 2017. Vol. 44, N 3. P. 407–420.

McPherson T., Cooper S. Vulval lichen sclerosus and lichen planus // Dermatol. Ther. (Heidelb). 2010. Vol. 23, N 5. P. 523–532.

Pelisse M. The vulvo-vaginal-gingival syndrome. A new form of erosive lichen planus // Int. J. Dermatol. 1989. Vol. 28, N 6. P. 381–384.

Pelisse M., Leibowitch M., Sedel D. et al. A new vulvovaginogingival syndrome. Plurimucous erosive lichen planus // Ann. Dermatol. Venereol. 1982. Vol. 109, N 9. P. 797–798.

Rajkumar S., Lewis F., Nath R. The importance of topical steroids after adhesiolysis in erosive lichen planus and graft versus host disease // J. Obstet. Gynaecol. 2019. Vol. 39, N 1. P. 82–85.

Regauer S., Reich O., Eberz B. Vulvar cancers in women with vulvar lichen planus: A clinicopathological study // J. Am. Acad. Dermatol. 2014. Vol. 71, N 4. P. 698–707.

Ridley C.M. Chronic erosive vulval disease // Clin. Exp. Dermatol. 1990. Vol. 15, N 4. P. 245–252.

Satchi K., McNab A.A. Conjunctival cicatrizing disease presenting with lacrimal obstruction // Orbit. 2016. Vol. 35, N 6. P. 321–323.

Setterfield J.F., Neill S., Shirlaw P.J. et al. The vulvovaginal gingival syndrome: a severe subgroup of lichen planus with characteristic clinical features and a novel association with the class II HLA DQB1*0201 allele // J. Am. Acad. Dermatol. 2006. Vol. 55, N 1. P. 98–113.

Shan J., Ma J., Wang R. et al. Proliferation and apoptosis of peripheral blood mononuclear cells in patients with oral lichen planus // Inflammation. 2013. Vol. 36, N 2. P. 419–425.

Simpson R.C., Littlewood S.M., Cooper S.M. et al. Real-life experience of managing vulval erosive lichen planus: a case-based review and U.K. multicentre case note audit // Br. J. Dermatol. 2012. Vol. 167, N 1. P. 85–91.

Simpson R.C., Murphy R., Bratton D.J. et al. Systemic therapy for vulval Erosive Lichen Planus (the “hELP” trial): study protocol for a randomised controlled trial // Trials. 2016. Vol. 17. P. 2.

Simpson R.C., Thomas K.S., Leighton P. et al. Diagnostic criteria for erosive lichen planus affecting the vulva: an international electronic-Delphi consensus exercise // Br. J. Dermatol. 2013. Vol. 169, N 2. P. 337–343.

Simpson R.C., Thomas K.S., Murphy R. Vulval erosive lichen planus: a qualitative investigation of U.K. clinician views and principles of management // Br. J. Dermatol. 2013. Vol. 169, N 1. P. 226–227.

Vasudevan B. et al. Vulvovaginal-gingival syndrome and esophageal involvement in lichen planus // Indian J. Dermatol. Venereol Leprol. 2016. Vol. 82, N 2. P. 209.

Weedon D., Strutton G., Rubin A.I. Weedon’s skin pathology. 3d ed., repr. Great Britain: Churchill Livingstone, 2011. 1041 p.

Wojnarowska F., Cooper S.M. Anogenital (non-venereal) Disease // Bolognia J.L., Jorizzo J.L., Rapini R.P., eds. Dermatology. Vol. 1. Edinburgh : Mosby, 2012. P. 1175.

Zalaudek I., Argenziano G. Dermoscopy subpatterns of inflammatory skin disorders // Arch. Dermatol. 2006. Vol. 142, N 6. P. 808.