

# Оглавление

---

Участники издания .....	8
Список сокращений и условных обозначений .....	13
<b>Глава 1.</b> Синдром обструктивного апноэ во сне.....	17
<i>(Дж. Артур Саус, Кейтлин Р. Хоппер и Бэррон Дж. О'Нил мл.)</i>	
<b>Глава 2.</b> Послеоперационная потеря зрения: анатомия, патогенез и рекомендации по анестезии. ....	41
<i>(Эндрю Дж. Бранк, Кен П. Эрхардт мл., Джереми Б. Грин, Сьюзи М. Мазерсел и Алан Дэвид Кэй)</i>	
<b>Глава 3.</b> Злоупотребление психоактивными веществами .....	57
<i>(Элиз М. Корнетт, Ребекка А. Моречи, Надежда Корнеева и Марк Р. Джонс)</i>	
<b>Глава 4.</b> Интранаркозное пробуждение .....	77
<i>(Томас Карвахал, Лопс Мишра, Майкл Моллой и Веерандра Койяламуди)</i>	
<b>Глава 5.</b> Общий доступ к дыхательным путям: методики, вопросы проведения анестезии и возможные осложнения .....	101
<i>(Дженнифер Э. Вернер, Эндрю Т. Мерам и Спенсер Армут)</i>	
<b>Глава 6.</b> Травма зубов: анатомия, патогенез, рекомендации по проведению анестезии и осложнения .....	137
<i>(Г.Э. Гали, Эндрю Т. Мерам и Блейк К. Гарретт)</i>	
<b>Глава 7.</b> Осложнения общей анестезии .....	155
<i>(Джеффри П. Кардинале, Найджел Гиллеси и Лиана Джермонд)</i>	
<b>Глава 8.</b> Лечение боли .....	167
<i>(Майкл Франклин, Дж. Артур Саус, Юрий Рапопорт и Николас Даренсбург)</i>	
<b>Глава 9.</b> Регионарная анестезия и мониторируемое анестезиологическое пособие .....	189
<i>(Тренис Юбэнкс, Юрий Рапопорт, Лесли Робишо, Фарис С. Хиатали и Томасина Паркер-Актлис)</i>	
<b>Глава 10.</b> Массивное периоперационное кровотечение: аспекты клинического ведения .....	207
<i>(Усама Икбал, Джейми Сандерс, Лонгцю Янг, Мингцян Ли, Маркус Зебрауэр и Генри Лю)</i>	

<b>Глава 11.</b> События, повреждающие сердечно-сосудистую систему .....	231
<i>(Дж. Артур Саус, Хариш Сиддая и Фарис С. Хиатали)</i>	
<b>Глава 12.</b> События, оказывающие повреждающее воздействие на дыхательные пути и дыхательную систему.....	245
<i>(Эванджелин Окереке, Шилпадеви Патил и Грегори Оллред)</i>	
<b>Глава 13.</b> Ожоги в операционной .....	273
<i>(Крейг С. де Ланзак и Джозеф Р. Ковелески)</i>	
<b>Глава 14.</b> Повреждения глаз.....	305
<i>(Чизоба Н. Мосьери и Мэри Э. Артур)</i>	
<b>Глава 15.</b> Тяжелое повреждение периферических нервов .....	325
<i>(Райхан Тарик, С. Нини Малаяман, Хонг Ян, Усама Икбал, Мингцян Ли, Маркус Зебрауэр и Генри Лю)</i>	
<b>Глава 16.</b> Катастрофические периоперационные осложнения и их лечение у пациентов с травмой .....	343
<i>(Элиз М. Корнетт, Мэтью Б. Нович, Джулия Б. Кендрик, Дженнифер М. Кайзер, Патрисия Д. Торо-Перес, Алекс Б. Шульман, Форрест Эриксен, Кристофер Земан и Алан Дэвид Кэй)</i>	
<b>Глава 17.</b> Акушерство .....	373
<i>(Р. Эдвард Бетчер и Карен Беркен)</i>	
<b>Глава 18.</b> Катастрофические осложнения в детской анестезиологии- реаниматологии .....	399
<i>(Соия А. Геннузо, Брендон М. Харт, Хироки Комото и Томасина Паркер-Актлис)</i>	
<b>Глава 19.</b> Амбулаторные хирургические вмешательства и хирургические вмешательства без госпитализации.....	421
<i>(Джошуа Э. Диббл и Артур Л. Калимаран)</i>	
<b>Глава 20.</b> Проведение анестезии вне операционной .....	437
<i>(Мэри Э. Артур и Чизоба Н. Мосьери)</i>	
<b>Глава 21.</b> Проблемы с оборудованием .....	467
<i>(Бенджамин Хомра и Эллисон Кларк)</i>	
<b>Глава 22.</b> Ошибки медикаментозного лечения в периоперационном периоде .....	489
<i>(Блас Каталани, Стивен Боггс и Иезекииль Тайлер)</i>	

<b>Глава 23.</b> Контроль физиологических показателей: технологические достижения, повышающие безопасность пациентов ..... 503 (Джефффри А. Планшар)	503
<b>Глава 24.</b> Качество медицинской помощи в периоперационной медицине ..... 521 (Мэтью Р. Энг, Тайяб Хан и Рамла Фарук)	521
<b>Глава 25.</b> Профессиональная ответственность медицинских работников ..... 535 (Джонатан П. Эскандер, Тара Мари П. Эскандер и Джулия А. Леменс)	535
<b>Глава 26.</b> Недобросовестная медицинская практика ..... 549 (Дж.Л. Эппс и Кортни Э. Рид)	549
<b>Глава 27.</b> Проект анализа закрытых судебных исков ..... 575 (Адам П. Рот, Патрик О. Макконвилл и Роберт Крафт)	575
<b>Глава 28.</b> Экспертная оценка в периоперационном периоде ..... 603 (Офелия Лу и Маркус М. Люеди)	603
<b>Глава 29.</b> Периоперационные осложнения: совместное принятие решения врачом и пациентом и информированное согласие ..... 615 (Уильям К. Харт, Роберт С. Маколи, Дэниел А. Хансен и Митчелл Х. Цай)	615
Предметный указатель ..... 629	629

## Предисловие к изданию на русском языке

---

Данное руководство содержит алгоритмы диагностики и лечения наиболее актуальных тяжелых осложнений периоперационного периода. Принципами ведения пациентов в случае развития данных периоперационных осложнений должен владеть каждый врач анестезиолог-реаниматолог.

В руководстве рассмотрены критические ситуации, связанные с нарушением работы оборудования, проведением анестезиологического обеспечения в нестандартных условиях, у пациентов акушерского, педиатрического и травматологического профиля, при массивной кровопотере, нарушениях проходимости дыхательных путей, а также вопросы качества медицинской помощи, организационные и правовые аспекты анестезиологии-реаниматологии. Рассказаны такие возможные периоперационные осложнения, как интранаркозное пробуждение, травма зубов, повреждение периферических нервов, периоперационная потеря зрения и повреждение глаз.

Книга будет интересна анестезиологам-реаниматологам, а также ординаторам, медицинским сестрам и студентам медицинских вузов.

*А.Н. Кузовлев*

# Глава 2

## Послеоперационная потеря зрения: анатомия, патогенез и рекомендации по анестезии

*Эндрю Дж. Бранк, Кен П. Эрхардт мл., Джереми Б. Грин, Сьюзи М.  
Мазерсел и Алан Дэвид Кэй*

<b>2.1. Введение и история послеоперационной потери зрения</b>	42
<b>2.2. Анатомия глаза</b>	43
2.2.1. Основные структуры	43
2.2.2. Кровоснабжение	44
<b>2.3. Офтальмологические повреждения</b>	44
2.3.1. Передняя и задняя формы ишемической оптической невропатии	44
2.3.2. Окклюзия центральной артерии и сосудов сетчатки	47
2.3.3. Кортикальная слепота	49
<b>2.4. Профилактика послеоперационной слепоты</b>	51
<b>2.5. Судебно-медицинские вопросы: исторические предпосылки и проблемы</b>	52
<b>2.6. Заключение</b>	54
<b>2.7. Контрольные вопросы</b>	55
<b>2.8. Ответы</b>	56
<b>Рекомендуемая литература</b>	56

**Ключевые моменты**

- Несколько различных офтальмологических травм могут привести к послеоперационной потере зрения; наиболее распространенными причинами потери зрения являются передняя и задняя формы ишемической невропатии зрительного нерва.
- Кардиохирургические операции и операции в спинальной хирургии в положении лежа на животе связаны с более высокой распространенностью послеоперационной потери зрения (ПОПЗ) по сравнению с другими хирургическими операциями; тем не менее эти осложнения все еще относительно редки.
- Варианты лечения ПОПЗ ограничены, многие пациенты страдают необратимой слепотой.
- Профилактика имеет первостепенное значение; избегание прямого давления на глазное яблоко, расположение головы выше уровня сердца и профилактика гиповолемии могут помочь снизить риск ПОПЗ.
- ПОПЗ — это документально подтвержденный источник судебных исков по поводу врачебной небрежности, и клиницисты должны обсудить с пациентами возможные осложнения.

**Клинический случай**

Пациентка, 60 лет, записана на плановую операцию — задний многоуровневый поясничный и грудной спондилодез. В анамнезе СН со сниженной фракцией выброса, СД 2-го типа, болезнь периферических сосудов, анемия хронических заболеваний, остеопороз и многоуровневое повреждение позвоночника. Предоперационный осмотр пациентки: болезненность спины при пальпации, периферический отек, слабый периферический пульс и слышимый сердечный тон S3. Предоперационные лабораторные анализы: гемоглобин/гематокрит 7,5/22,5. Хирургическая операция проводилась в положении лежа на животе. Операция длилась более 7 ч и была осложнена серьезной кровопотерей, близкой к 4 л, поэтому пациентке потребовалась интраоперационная трансфузия. Несмотря на реанимационные мероприятия, у пациентки развилась интраоперационная гипотензия. Сразу после операции пациентку транспортировали в послеоперационную палату. Затем пациентка сообщила медсестре, что не видит правым глазом. Была назначена консультация офтальмолога, и обследование выявило отек диска зрительного нерва. К сожалению, через год после хирургической операции у пациентки продолжают сохраняться нарушения зрения.

## 2.1. Введение и история послеоперационной потери зрения

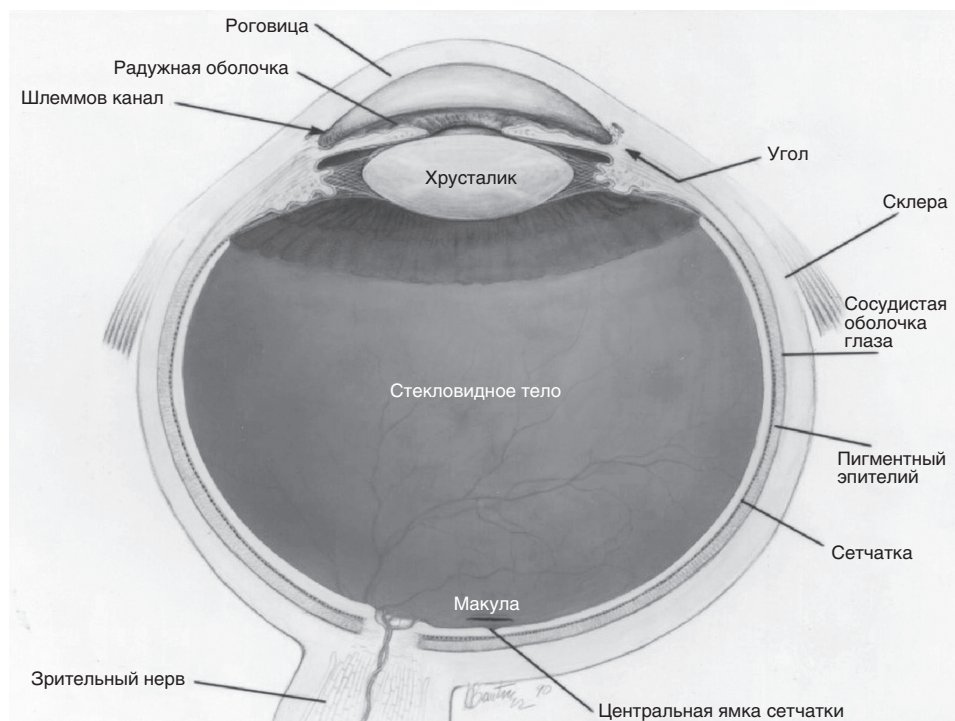
Потеря зрения — редкое, но потенциально серьезное послеоперационное осложнение. С тех пор как в конце 1940-х годов был опубликован первый клинический случай, по этой теме было проведено множество исследований. Эффекты варьируют от необратимой потери зрения до полного разрешения нарушений [1–3]. Патофизиология нарушений не до конца изучена, но было выявлено несколько типов офтальмологических повреждений, и это позволяет предположить, что они могут иметь несколько этиологий [4]. Относительная

редкость периоперационной потери зрения затрудняет исследование. Большинство публикаций представляют собой клинические случаи, серии случаев и исследования «случай-контроль». Чтобы облегчить дальнейшее изучение предмета, Комитет по профессиональной ответственности ASA в 1999 г. учредил Регистр послеоперационной потери зрения ASA — базу данных, которая включает подробную информацию о пациентах и хирургических вмешательствах по связанным случаям. После публикации дополнительных наблюдений была создана рабочая группа ASA по периоперационной потере зрения, которая представила практические рекомендации для клиницистов [5].

## 2.2. Анатомия глаза

### 2.2.1. Основные структуры

Знакомство с анатомией глаза и зрительными путями позволяет лучше понять повреждения, наблюдаемые при послеоперационной потере зрения. Глаз человека состоит из трех оболочек (**рис. 2.1**). Наружная оболочка включает роговицу, склеру и лимб роговицы. Средняя оболочка включает радужную



**Рис. 2.1.** Анатомия человеческого глаза (авторские права Национального института зрения, Национального института здоровья), см. также на цветной вклейке

оболочку, цилиарное тело и сосудистую оболочку. Сетчатка, чувствительная оболочка глаза, относится к внутренней, третьей оболочке. Обработка зрительной информации начинается с прохождения света через роговицу, а затем через переднюю камеру, которая находится между роговицей и радужной оболочкой. Затем он проходит через отверстие в радужной оболочке, известное как зрачок. Далее свет проходит через хрусталик и стекловидное тело, достигая сетчатки. Зрительный нерв, в котором можно выделить передний и задний отделы, передает сигнал от сетчатки к мозгу, где нервные пути ведут к затылочной доле, а также к другим структурам, участвующим в обработке зрительной информации [6].

### 2.2.2. Кровоснабжение

---

Сосудистая сеть, питающая сетчатку, исходит из глазной артерии. Центральная артерия сетчатки входит в задний отдел зрительного нерва и проходит кпереди к диску зрительного нерва. Затем центральная артерия сетчатки разветвляется на артериолярное и капиллярное русла, питающие сетчатку. Вторая сосудистая сеть, питающая сетчатку, происходит от длинной и короткой задних цилиарных артерий, которые разделяются, образуя капиллярное русло внутри сосудистой оболочки. Оба сосудистых источника необходимы для нормального зрения [4].

Кровоснабжение переднего отдела зрительного нерва происходит в основном из задних цилиарных артерий. У длинных задних цилиарных артерий нет анастомозов, что делает передний отдел зрительного нерва уязвимым для ишемии на фоне артериальной гипотензии. Задний отдел зрительного нерва по сравнению с передним отделом кровоснабжается в меньшей степени. Пиллярные ветви, отходящие от глазной артерии, обеспечивают его кровоснабжение [4].

## 2.3. Офтальмологические повреждения

---

### 2.3.1. Передняя и задняя формы ишемической оптической невротии

---

Наиболее распространенной причиной ПОПЗ является ишемическая невротия переднего и заднего отделов зрительного нерва при офтальмологических операциях. Этот тип повреждения глаз чаще встречается во время кардиохирургических операций и при выполнении спондилодеза. Также наблюдается рост распространенности этого заболевания у пациентов, перенесших ортопедические операции по эндопротезированию суставов нижних конечностей [7]. Шен (Shen) и соавт. в 10-летнем исследовании выявили



повышенную распространенность ишемической невропатии зрительного нерва у пациентов с факторами риска, включая мужской пол, анемию и возраст старше 50 лет [7].

В общей популяции ишемическую невропатию зрительного нерва можно разделить на два типа: «артериит» и «неартериит». Тип «артериит» почти всегда возникает из-за гигантоклеточного артериита, который не проявляется после хирургической операции и ассоциируется с системным воспалительным васкулитом неизвестной этиологии, встречающимся у пожилых людей. Тип «неартериит» является наиболее распространенным и наблюдается после хирургических вмешательств. Ишемическая невропатия зрительного нерва далее классифицируется как передняя (ПИОН) или задняя ишемическая оптическая (ЗИОН) [8].

Послеоперационная ПИОН — это безболевая ПОПЗ, связанная с недостаточным кровоснабжением зрительного нерва и диска зрительного нерва. Распространенность ПИОН, собранная на основе крупных исследований, составляет 42/172 569 (0,024%) после кардиохирургии и 1/126 666 (0,00079%) после спинальной хирургии [9]. ПИОН чаще всего встречается у пациентов с факторами риска сердечно-сосудистых заболеваний и при кардиохирургических операциях высокого риска или спондилодезе, требующем положения лежа на животе. Точная этиология и факторы риска этого типа повреждения остаются неясными. К другим факторам риска относятся длительная операция, СОАС, анемия и артериальная гипотензия, требующая назначения симпатомиметиков [10]. Анатомические аномалии кровообращения зрительного нерва и уменьшение отношения площади экскавации к площади диска зрительного нерва также могут способствовать развитию ПИОН после операции [11]. Хотя факторы риска не определены, похоже, что пациенты с предрасположенностью к факторам риска, связанным с ишемией, наиболее вероятно будут иметь послеоперационную ПИОН [10].

ПИОН необходимо дифференцировать от ЗИОН и других глазных патологий. Потеря зрения при ПИОН обычно наблюдается сразу после операции, но нередко у пациента появляются симптомы на следующий день после операции. Обычно она возникает внезапно и прогрессирует в течение следующих нескольких дней [12]. Диагноз ПИОН является клиническим и основан на данных анамнеза, физикального и офтальмологического обследований. Важными аспектами анамнеза являются возраст, факторы риска сердечно-сосудистых заболеваний, время потери зрения и недавнее проведение хирургического вмешательства [12]. Результаты физикального обследования: повреждение афферентного звена зрачкового рефлекса; выпадение поля зрения, в том числе скотомы или даже полная потеря зрения; осмотр глазного дна с расширенным зрачком, демонстрирующий отек диска зрительного нерва и точечные кровоизлияния на глазном дне [10, 13]. ПИОН не имеет характерных признаков на магнитно-резонансной томографии (МРТ), но ее следует назначить для исключения других патологий, которые могут вызвать ПОПЗ [14].

Не существует утвержденных методов лечения, помогающих устранить потерю зрения, ассоциированную с ПИОН. При появлении симптомов необходима консультация офтальмолога. Могут применяться пероральные стероиды в высоких дозах и кислородная терапия, но их эффективность не доказана. Не доказана и эффективность хирургического вмешательства. Потеря зрения обычно является необратимой, хотя в редких случаях у некоторых пациентов зрение частично восстанавливается [15].

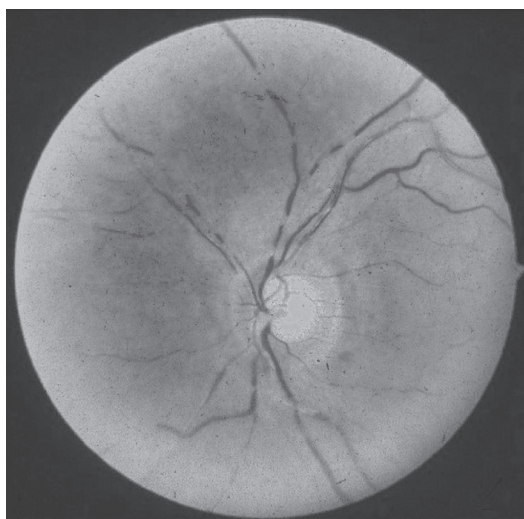
ЗИОН — это безболевая потеря зрения, связанная с повреждением уязвимой сосудистой области или инфарктом зрительного нерва кзади от решетчатой пластинки. Потеря зрения обычно наблюдается после пробуждения от наркоза и чаще всего представляет собой полную двустороннюю слепоту [10]. Общая распространенность ЗИОН после операции, по данным крупных объединенных исследований, составляет 7/140 768 (0,005%) в случае спондилодеза, 10/164 282 (0,0061%) в случае кардиохирургии и 4/126 666 (0,0032%) во всех остальных случаях [9]. С ЗИОН связано множество различных факторов риска, но, как и в случае ПИОН, точные факторы риска неизвестны. Считается, что к ЗИОН приводят периоперационная анемия и гипотензия. Принято считать, что снижение АД и анемия ограничивают поступление кислорода к заднему отделу зрительного нерва [9]. Спинальная хирургия в положении лежа на животе и хирургические операции в положении Тренделенбурга могут привести к ЗИОН за счет увеличения венозного давления в области глазниц [9, 16]. Чрезмерная кровопотеря и объемная инфузионная терапия в случаях, требующих положения лежа на животе, также были отмечены как вероятные факторы риска развития ЗИОН [17].

ЗИОН обычно наблюдается после пробуждения от наркоза в операционной или после экстубации в ОРИТ. Диагноз следует ставить после сбора анамнеза и физикального обследования. В анамнезе у пациента должна быть либо полная потеря зрения, либо, что реже, частичное выпадение поля зрения после хирургической операции. Следует отметить и другие факторы риска, такие как тип операции, объем кровопотери, инфузионная терапия во время операции и факторы риска сердечно-сосудистых заболеваний. Результаты физикального обследования при ЗИОН аналогичны результатам при ПИОН, демонстрируя выпадение поля зрения и повреждение афферентного звена зрачкового рефлекса. Основное различие между ЗИОН и ПИОН — это нормальный диск зрительного нерва и возможность осмотра глазного дна при ЗИОН, тогда как при ПИОН наблюдаются отек и кровоизлияние в зоне диска зрительного нерва [17, 18]. Лечение ЗИОН начинается с немедленной консультации офтальмолога, которую необходимо назначать во всех случаях, и выяснения причин послеоперационной слепоты. Необходимо назначить срочную МРТ с гадолинием, чтобы исключить другие причины потери зрения, такие как апоплексия гипофиза. Дополнительным рекомендуемым лечением является мониторинг и лечение любых не соответствующих норме показателей жизненно важных функций, уровня гемоглобина и (или) недостаточной оксигенации. Эти рекомендуемые методы лечения ЗИОН не доказаны по сравнению с ПИОН. Потеря зрения обычно

сохраняется на протяжении всей жизни, при этом зрение практически не улучшается на протяжении всей жизни пациента после первичного повреждения [19, 20].

### 2.3.2. Окклюзия центральной артерии и сосудов сетчатки

Центральная артерия сетчатки выходит из глазной артерии и питает диск зрительного нерва и сетчатку. Концептуально окклюзия центральной артерии сетчатки (ОЦАС) напоминает инсульт глаза (**рис. 2.2**). При закупорке эмболом или нарушении кровообращения происходит ишемическое повреждение диска зрительного нерва и сетчатки.



**Рис. 2.2.** Окклюзия центральной артерии сетчатки. Коллекция офтальмологической патологии Дэвида Дж. Когана — избранные случаи (нет данных). Источник по состоянию на 15 июня 2017 г. <https://cogancollection.nei.nih.gov/dctcCoganDetails.xhtml> (Cogan Collection, NEI/NIH), см. также на цветной вклейке

В то время как ишемическая оптическая невропатия в настоящее время является наиболее распространенным повреждением, приводящим к послеоперационной потере зрения, предыдущие сообщения о потере зрения приписывались ишемии сетчатки. Предполагаемой этиологией являются гипотензия и глазная компрессия [1–3]. В одной из первых публикаций описывались 8 нейрохирургических пациентов, страдающих односторонней послеоперационной потерей зрения. Эти операции выполнялись в положении сидя или лежа на животе с использованием подковообразного подголовника, который, согласно предположению, оказывал прямое давление на глаза пациента, что способствовало ишемии сетчатки. В поддержку этой гипотезы авторы продемонстрировали, что компрессия глаза и гипотензия вызывают ишемию сетчатки у обезьян [3]. В результате этой работы был введен термин «синдром подголов-

ника» для обозначения ОЦАС у пациентов, перенесших операцию с подковообразным подголовником. Эти ранние отчеты повысили осведомленность анестезиологов-реаниматологов, что побудило некоторых изменить свое оборудование и положение пациента, чтобы избежать осложнений [3].

Несмотря на новые меры предосторожности, ОЦАС продолжает вызывать беспокойство. Крупное популяционное исследование, опубликованное в 2009 г., показало, что распространенность окклюзии сосудов сетчатки составляет 1,54 на 10 000 случаев спинальной, ортопедической, кардиологической и общей хирургии в течение 10-летнего периода. Пожилой возраст, мужской пол и переливание крови были связаны с более высокой распространенностью окклюзии сосудов сетчатки. Из проанализированных типов хирургических вмешательств у кардиохирургии была самая высокая распространенность окклюзии сосудов сетчатки — 6,67 на 10 000 случаев [7]. В отдельном ретроспективном исследовании, охватывающем 10-летний период, специально изучалась окклюзия артерии сетчатки после кардиохирургического вмешательства. Результаты, опубликованные в 2016 г., показали, что заболеваемость составляет 7,77 на 10 000 случаев [21].

ОЦАС обычно проявляется безболезненной потерей монокулярного зрения. Если центральная артерия сетчатки окклюзирована, но присутствует цилиоретинальная артерия (анатомические вариации имеются почти у 50% пациентов), центральное зрение может быть сохранено [22]. Диагноз подозревают, когда пациенты пробуждаются от наркоза и жалуются на одностороннее выпадение поля зрения. Периорбитальный отек и отек век, проптоз, экхимоз и эрозия роговицы отмечались у пациентов с послеоперационной ОЦАС и могут быть дополнительными диагностическими ключами, позволяющими предположить чрезмерное сжатие глаза или травму [2, 3, 23]. Заболевание сонной артерии или слепота после операции с более высоким риском эмболизации могут переместить эмболическую ОЦАС выше при дифференциальной диагностике. При подозрении на диагноз показана немедленная консультация офтальмолога [5]. Офтальмоскопическое обследование может выявить сужение артериол, бледность сетчатки или помутнение у заднего полюса хрусталика, отек диска зрительного нерва и «вишневое пятно» на макуле [4, 22, 24]. Дополнительно можно увидеть внутриартериальные эмболы, что позволяет предположить диагноз [4].

Лечение ПОПЗ может начаться еще до определения типа офтальмологической травмы. Можно увеличить вдыхаемый кислород и оптимизировать АД, хотя неясно, какие конечные эффекты оказывают эти вмешательства [4]. В частности, при ОЦАС маннитол, ацетазоламид внутривенно и 5%  $\text{CO}_2$  в кислороде используются для снижения внутриглазного давления и увеличения доставки кислорода [4, 22, 23]; однако исходы этих вмешательств кажутся сопоставимыми с исходами у пациентов, не получавших лечения. Также был предложен массаж глаз, способный снизить внутриглазное давление или сместить эмболы. В статье Кохрановского обзора, опубликованной в 2009 г., оценивались два рандомизированных контролируемых исследования лечения

### 2.3. Офтальмологические повреждения

ОЦАС. Изучались усиленная наружная контрпульсация по сравнению с плацебо и прием перорального пентоксифиллина по сравнению с плацебо. Пероральный пентоксифиллин привел к улучшению кровотока в артериях сетчатки, а усиленная наружная контрпульсация улучшала перфузию сетчатки в течение нескольких часов после ее применения; однако ни одно лечение не продемонстрировало улучшения остроты зрения в этих небольших исследованиях [25–27].

Кроме того, в этих рандомизированных контролируемых исследованиях пациенты не находились в послеоперационном периоде, что потенциально ограничивало применимость результатов. В другом рандомизированном контролируемом исследовании лечения ОЦАС местный внутриартериальный фибринолиз сравнивали с плацебо. Это исследование, проведенное Европейской группой оценки офтальмологического внутриартериального фибринолиза (EAGLE), было прекращено досрочно, поскольку оба подхода к лечению были одинаково эффективны, со значительно более высокой распространенностью нежелательных реакций в группе фибринолиза [28]. Учитывая низкую эффективность лечения ОЦАС, профилактика этого тяжелого осложнения имеет первостепенное значение.

#### 2.3.3. Корковая слепота

---

Хотя корковая слепота не так распространена, как ишемическая оптическая невропатия и ОЦАС, она по-прежнему остается одной из наиболее известных причин ПОПЗ [7]. Корковая слепота, связанная с кардио- и спинальной хирургией, в первую очередь вызывается нарушением кровотока в теменной и затылочной областях мозга посредством одного из двух возможных механизмов: эмболии или инфаркта в бассейне основных церебральных сосудов.

Шен и соавт. в своем исследовании выявили, что общая распространенность ПОПЗ, вторичной по отношению к корковой слепоте, составляет 0,38 на 10 000 случаев [7]. В ретроспективном исследовании использовались данные почти 6 млн пациентов из Национальной базы данных госпитализаций США, перенесших артропластику коленного сустава, холецистэктомию, хирургическое лечение бедра, спондилодез, аппендэктомию, резекцию ободочной и прямой кишки, ламинэктомию без спондилодеза, аортокоронарное шунтирование или хирургию клапанов сердца. Было обнаружено, что возраст до 18 лет является основным фактором риска развития корковой слепоты с распространенностью 4,3 на 10 000 случаев. По сравнению с людьми >18 лет вероятность развития нарушений зрения из-за корковой слепоты у пациентов <18 лет была в 64 раза выше. Другие факторы риска включают тип выполняемой хирургической операции. Распространенность спондилодеза — 1,50 на 10 000 случаев с повышенным в 19,1 раза риском по сравнению с хирургией органов брюшной полости. Аналогичным образом кардиологические и ортопедические операции без спондилодеза показали повышенный риск ПОПЗ в 12,7 и 5,42 раза соответственно по сравнению с хирургией органов брюшной полости.

Кроме того, более высокий балл по индексу риска Чарльсона (табл. 2.1), показатель сопутствующей патологии, ассоциируется с более высокими показателями корковой слепоты. Оценка 1 соответствует увеличению в 2,18 раза, а оценка  $\geq 2$  увеличивает риск нарушения зрения более чем в 5 раз.

Таблица 2.1. Индекс риска Чарльсона	
Состояние	Вес
Инфаркт миокарда, сердечная недостаточность, заболевание периферических сосудов, цереброваскулярное заболевание, деменция, хроническая болезнь легких, заболевание соединительной ткани, язвенная болезнь, легкое заболевание печени или сахарный диабет	1
Гемиплегия, умеренное или тяжелое заболевание почек, сахарный диабет с поражением органов-мишеней, любая опухоль, лейкоз или лимфома	2
Умеренное или тяжелое заболевание печени	3
Синдром приобретенного иммунодефицита	6

Как уже отмечалось, зрение создается за счет преобразования света фоторецепторами в сетчатке в электрические сигналы, которые впоследствии передаются через зрительные нервы. Пройдя через зрительный канал, нервные волокна встречаются в зрительном перекресте, где происходит пересечение волокон, прежде чем большая их часть пройдет через зрительный тракт к латеральному коленчатому ядру таламуса. От латерального коленчатого ядра зрительный сигнал передается через зрительную лучистость в первичную зрительную кору, расположенную в затылочной доле. Любой ишемический инсульт этой области, чаще всего в результате эмболизации задних мозговых артерий или гипотензии и последующих инфарктов в бассейне основных церебральных сосудов в теменной и затылочной областях, может привести к корковой слепоте.

Односторонний инсульт затылочной доли, обычно вторичный по отношению к эмболическому событию, приводит к контралатеральной гомонимной гемианопсии или потере контралатерального поля зрения [9]. Двусторонние инфаркты, обычно возникающие в результате выраженной периоперационной гипотензии, могут иметь широкий спектр симптоматики — от проблем с визуальной оценкой размера, движения и расстояния до зрительной атаксии и полной потери зрения, хотя это осложнение встречается достаточно редко [29]. Поскольку повреждение возникает в головном мозге, а не в зрительном нерве, физикальное обследование показывает нормальный зрачковый световой рефлекс, а также нормальное обследование глазного дна. Визуализация головы с помощью компьютерной томографии (КТ) или МРТ будет соответствовать инфаркту затылочной коры в результате эмболии или инфаркту в бассейне основных церебральных сосудов теменной и затылочной долей, если он связан с выраженной гипотензией.



Прогноз корковой слепоты варьирует от коротких эпизодов транзиторных ишемических атак с восстановлением функции до полной и необратимой слепоты [9]. Учитывая характер повреждения, потеря зрения, которая не продемонстрировала восстановления функции через несколько месяцев, обычно является необратимой [30].

Лечение корковой слепоты зависит от этиологии, и существует лишь несколько идеальных вариантов лечения, независимо от характера повреждения. Многочисленные сообщения о клинических случаях предполагают, что своевременное внутриартериальное введение тканевого активатора плазминогена после острого периперационного ишемического инсульта может быть эффективным и безопасным [31, 32]. Неврологическое улучшение было отмечено у 5 из 13 пациентов (38%), в то время как другой отчет показал, что риск кровотечения из области хирургического вмешательства составляет только 25%. Было предложено использование механической тромб- или эмболэктомии, особенно в тех случаях, когда внутриартериальное введение тканевого активатора плазминогена противопоказано, но имеется мало исследований для оценки предполагаемой эффективности [33]. «Узкое окно» для лечения подчеркивает необходимость быстрого выявления страдающих корковой слепотой, важность профилактики путем определения факторов риска и поддержания интраоперационной гемодинамической стабильности.

## 2.4. Профилактика послеоперационной слепоты

---

Профилактика послеоперационной слепоты является ключом к ограничению ее возникновения, потому что в большинстве случаев ПОПЗ не существует эффективных методов лечения. ASA создало рабочую группу по периперационной потере зрения в 2005 г. для утверждения практических рекомендаций по профилактике ПОПЗ, особенно в результате передней и задней форм ишемической оптической невропатии [5]. Практические рекомендации, такие как разработанные этой рабочей группой, не подкреплены научной литературой, в отличие от практических стандартов и руководств. Данная рабочая группа сосредоточилась на рекомендациях по спинальной хирургии в положении лежа на животе из-за высокого риска таких операций. Специалисты рабочей группы утверждают, что нет никаких идентифицируемых характеристик пациентов с высоким риском и отмечают, что пациенты относятся к группе высокого риска при спинальной хирургии, когда ожидается, что операция будет длиться дольше, чем обычно, или операция приведет к большой кровопотере. Рабочая группа согласилась с тем, что консультация невролога или офтальмолога перед операцией для этих пациентов нецелесообразна. Врачи должны проинформировать пациентов из группы высокого риска, которым предстоит пройти длительные операции с ожидаемым большим объе-

мом кровопотери, о том, что существует небольшой риск послеоперационной необратимой потери зрения.

Если пациенту из группы высокого риска предстоит спинальная хирургия в положении лежа на животе, рекомендуется, чтобы голова пациента находилась в нейтральном положении без сгибания или разгибания шеи. Кроме того, рекомендуется, чтобы голова пациента находилась на уровне сердца или выше. Рабочая группа предлагает проводить мониторинг уровней гемоглобина и гематокрита у пациентов с серьезной кровопотерей, хотя ученые согласны с тем, что с послеоперационной потерей зрения не связан какой-либо определенный показатель. При серьезной кровопотере у пациентов для поддержания нормоволемии подходят как коллоиды, так и кристаллоиды. Мониторинг центрального венозного давления (ЦВД) следует использовать у пациентов из группы высокого риска для контроля волемического статуса [5, 20]. Рабочая группа предлагает избегать прямого давления на глазное яблоко, поскольку было доказано, что повышенное давление на глаз увеличивает риск ОЦАС [5]. Эрозии роговицы можно предотвратить, наложив повязку на глаза сразу после введения анестезии. Если глаза пациента будут закрыты, это должно предотвратить их потенциальное повреждение инородными телами. Хотя некоторые врачи наносят увлажняющую мазь на глаза пациентов перед наложением повязки, исследования не доказали значимой пользы этого мероприятия [34]. Будущие исследования потенциально приведут нас к дополнительным профилактическим мерам для снижения риска ПОПЗ.

## 2.5. Судебно-медицинские вопросы: исторические предпосылки и проблемы

ПОПЗ после неофтальмологической операции встречается относительно редко, хотя может быть тяжелой, с осложнениями, которые могут привести к стойкой нетрудоспособности, или завершиться полным выздоровлением. ПОПЗ часто является источником исков о медицинской небрежности, что затрудняло изучение, поскольку большинство исков остаются закрытыми [35]. ASA создало архив закрытых исков для ПОПЗ в 1999 г., чтобы облегчить составление отчетов и изучение таких потерь зрения. Архив создавался на добровольной основе медицинскими экспертами анестезиологами-реаниматологами из ASA, которые работали с организациями по страхованию ошибок практикующих специалистов, чтобы изучать и сообщать об исках о медицинской небрежности, связанной с ПОПЗ [36]. Рассмотрение заявлений проводилось в течение 1–3 лет с соблюдением анонимности и конфиденциальности. Из данных, собранных в отношении ПОПЗ, ишемическая оптическая невропатия была распространенным диагнозом, приведшим к судебным разбирательствам.

Ишемическая оптическая невропатия часто не разрешается или не улучшается со временем [37]. Истинная причина еще не установлена, но предполага-



ется, что факторы, которые могут способствовать ее возникновению, включают такие хронические заболевания, как СД, ожирение, атеросклероз, артериальная гипертензия, а также такие факторы, как мужской пол, положение, которое усиливает приток крови к голове, например лежа на животе или с наклоном головы вниз, операции, связанные с потерей большого объема крови, введением больших объемов инфузионных растворов, гипотензией и анемией [35]. Хотя не все факторы поддаются контролю, врач должен попытаться стабилизировать течение хронических заболеваний до плановых операций, избежать гипотензии и назначить адекватное лечение анемии (развившейся до операции или вызванной хирургическим вмешательством).

Используя данные, собранные в рамках анализа закрытых исков ASA, в выборке из 100 пациентов, у которых не было ПОПЗ, изучались интраоперационная гипотензия и анемия [38]. Отобранным пациентам был выполнен спондилодез в нескольких академических центрах в один и тот же год. Анализ с учетом исходных данных клинического АД перед операцией показал, что более половины участников исследования имели самое низкое среднее АД (АДср), превышающее или равное 30% ниже исходного уровня, а 38% участников имели систолическое АД (САД) <90 в течение как минимум 15 мин без перерыва. У пациентов также был обнаружен средний предоперационный гематокрит  $39,8 \pm 5\%$  и интраоперационный гематокрит  $30,7 \pm 5,9\%$  [38]. АД и гематокрит связаны с ишемической оптической невропатией, но роль, которую они играют, остается неясной, и никакие критические показатели не были определены как причинные. Необходимо собрать дополнительные данные, чтобы лучше понять, как каждый из факторов влияет на модуляцию потери зрения. АД и гематокрит можно оптимизировать как в операционной, так и перед операцией. Врач должен поддерживать необходимые показатели на протяжении всей операции и регистрировать в медицинской карте все вмешательства, проводимые с целью защиты пациента от поражений.

В 2013 г. Ли (Lee) и соавт. использовали архив закрытых исков ASA для исследования степени тяжести повреждений зрительного пути, чтобы определить, отражены ли осложнения, возникающие в результате изменений в хирургической практике, в судебных исках к анестезиологам-реаниматологам [39]. Они сравнили заявления с 1980 по 1994 г. с аналогичными заявлениями с 1995 по 2011 г. В каждый период времени ПОПЗ составляла 4% заявлений, поданных на проект. Они обнаружили, что тяжелое повреждение зрительного пути коррелирует с более чем трехкратным увеличением средних выплат истцу ± повышенная распространенность ПОПЗ сильно коррелирует с ростом спондилодеза [35].

Еще одним аспектом, влияющим на судебный процесс, является общение между пациентом и врачом перед операцией. Если пациенты получают полную информацию о возможном риске ПОПЗ до операции, у них будет возможность обсудить любые свои вопросы или опасения. Это также дает врачу возможность обсудить, как можно снизить любой риск до и во время операции. Концепция информированного согласия не является чем-то новым и развивалась

на протяжении многих лет. В 1957 г. профессор юридического факультета университета Миннесоты Аллан Х. Маккоид (Allan H. McCoid) опубликовал статью после решения окружного апелляционного суда Калифорнии в деле «Салго против Совета попечителей Стэнфордского университета Лиланда». В нем было признано, что при определенных обстоятельствах врач может нести ответственность перед пациентом за непредоставление достаточной информации до начала лечения [40].

Впоследствии в 1972 г. это было дополнительно определено в деле «Кентербери против Спенса». Истец Кентербери страдал от грыжи межпозвонкового диска в 1958 г. и был прооперирован доктором Спенсом. В результате операции и последующего падения с кровати во время госпитализации Кентербери получил частичный паралич ниже пояса. Кентербери подал иск, заявив, что Спенс до операции не сообщил о вероятности паралича. Суд пришел к выводу, что «стандартом, измеряющим выполнение этой обязанности врачами, как и другими, является тактика, которая является обоснованной в данной ситуации. Меры предосторожности требуют раскрытия всех рисков, которые являются значимыми для решения пациента, а раскрытие информации, подпадающее под действие обязательства, остается на усмотрение присяжных. Риск является существенным, когда здравомыслящий человек, зная о риске, которым сопровождается положение пациента, может отказаться от предлагаемого лечения» [41]. Опрос пациентов, которые недавно перенесли длительную спинальную хирургию лежа на животе в стационарном медицинском учреждении Клиники Мэйо, показал, что 86% предпочли бы знать о вероятности ПОПЗ до хирургической операции [42].

## 2.6. Заключение

---

ПОПЗ — редкое, но серьезное осложнение хирургического вмешательства. Было предложено много гипотез, но патофизиология ПОПЗ изучена не полностью, позволяя предположить, что повреждение может возникать из-за многочисленных факторов [4].

Глаз имеет три оболочки: наружную (роговица, склера и лимб роговицы), среднюю (радужная оболочка, цилиарное тело и сосудистая оболочка) и внутреннюю (чувствительная оболочка, сетчатка). Зрительный нерв выходит из задней части глаза и передает сигналы от сетчатки к затылочной доле [6]. Кровоснабжение глаза происходит от глазной артерии. Центральная артерия сетчатки, а также длинные и короткие задние цилиарные артерии кровоснабжают сетчатку, причем для нормального зрения необходимы оба источника [4].

Повреждения зрительного пути: передняя и задняя формы ишемической оптической невропатии, ОЦАС или окклюзия сосудов сетчатки, корковая слепота и синдром задней обратимой энцефалопатии. ПИОН — это послеоперационная безболевая потеря зрения из-за недостаточного кровоснабжения зри-

тельного нерва и диска зрительного нерва. ЗИОН — это безболевая потеря зрения, связанная с повреждением уязвимой сосудистой области или инфарктом зрительного нерва кзади от решетчатой пластинки. Сразу после операции могут наблюдаться как передняя, так и задняя формы ишемической оптической невропатии. ЗИОН часто приводит к полной двусторонней слепоте [10]. ОЦАС или окклюзия сосудов сетчатки является результатом окклюзии эмболом или недостаточного кровоснабжения диска зрительного нерва и сетчатки и обычно проявляется безболевым потерей монокулярного зрения. Корковая слепота возникает из-за недостаточного притока крови к затылочной коре через задние мозговые артерии. Это состояние в большей степени ассоциируется с некоторой возможностью восстановления утраченного зрения. Синдром задней обратимой энцефалопатии характеризуется потерей зрения с сопутствующей головной болью, спутанностью сознания и судорожными припадками. Патогенез неясен, но предполагаются механизмы сужения сосудов и гипоперфузии, приводящие к ишемии и вазогенному отеку [43].

Профилактика ПОПЗ имеет первостепенное значение, поскольку во многих случаях не было методов лечения, которые бы доказали свою эффективность в улучшении состояния. В 2005 г. ASA создало рабочую группу по периоперационной оценке зрения и выпустило практические рекомендации по профилактике ПОПЗ с акцентом на спинальную хирургию в положении лежа на животе [5]. Рабочая группа резюмировала, что нет никаких конкретных характеристик пациента, которые могли бы его идентифицировать как имеющего высокий риск. Риск считается более высоким для длительной операции, которая предполагает большой объем кровопотери. Пациенты, которым предстоит операция высокого риска, должны находиться в нейтральном положении с головой на уровне сердца или выше. Необходимо проводить мониторинг уровня гематокрита, мониторинг ЦВД может использоваться для контроля волемического статуса. Восполнение объема циркулирующей крови может проводиться с помощью коллоидов, кристаллоидов и продуктов крови для поддержания нормоволемии [5].

Жалобы на ПОПЗ увеличились с ростом числа операций спондилодеза [35]. В ходе опроса пациентов, перенесших спинальную хирургию в положении лежа на животе, 86% заявили, что предпочитают, чтобы врач до операции обсудил с ними риск ПОПЗ [42]. Более тяжелое повреждение зрительного пути коррелирует с увеличением выплат по судебному иску [39].

## 2.7. Контрольные вопросы

---

1. Синдром задней обратимой энцефалопатии характеризуется всеми признаками, кроме следующих.
- А. Судорожный припадок.
  - Б. Головная боль.

- В. Потеря сознания.
- Г. Спутанность сознания.
- ❓ 2. Что из перечисленного обеспечивает кровоснабжение заднего отдела зрительного нерва?
  - А. Пиальные ветви глазной артерии.
  - Б. Задние цилиарные артерии.
  - В. Центральная артерия сетчатки.
  - Г. Передние цилиарные артерии.
- ❓ 3. Что не увеличивает риск ПОПЗ у пациента?
  - А. Положение лежа на животе.
  - Б. Потеря большого объема крови/кровопотеря.
  - В. Длительное время операции.
  - Г. Женский пол.

## 2.8. Ответы

---

- ✓ 1. В — синдром задней обратимой энцефалопатии характеризуется потерей зрения, судорожными припадками, головной болью и спутанностью сознания. Потеря сознания не характеризует синдром задней обратимой энцефалопатии.
- ✓ 2. А — задние цилиарные артерии и центральная артерия сетчатки кровоснабжают сетчатку. Задняя цилиарная артерия снабжает передний отдел зрительного нерва.
- ✓ 3. Г — женский пол не является известным фактором риска ПОПЗ.

## Рекомендуемая литература

---

