ОГЛАВЛЕНИЕ

Участники издания 5
Список сокращений и условных обозначений 6
Введение 7

Глава 1. Эпидемиология венозных язв 8
1.1. Распространенность и заболеваемость 8
1.2. Эпидемиологические особенности 8
1.3. Ведущие факторы 9
1.4. Модифицируемые факторы 9
1.5. Социально-экономическое бремя 10
1.6. Прогноз и исходы 11

Глава 2. Этиология и патогенез венозных трофических язв 12
2.1. Этиологические факторы (первопричины) 12
2.2. Специфика патогенеза посттромботической болезни 15

Глава 3. Диагностика венозных трофических язв 18
3.1. Классификация хронической венозной недостаточности 18
3.2. Клиническая картина 21
3.3. Осложнения венозных трофических язв 27
3.4. Диагностика 29
3.5. Дифференциальная диагностика 34

Глава 4. Консервативное лечение венозных трофических язв 38
4.1. Цели консервативного лечения венозной трофической язвы 39
4.2. Принципы консервативного лечения венозной трофической язвы 39
4.3. Компрессионная терапия 40
4.4. Флебосклерозирующая терапия 46
4.5. Фармакотерапия 52
4.6. Местное медикаментозное лечение венозных язв 54
4.7. Дополнительные лечебные технологии 62

Глава 5. Хирургическое лечение венозных трофических язв 67
5.1. Хирургические вмешательства при варикозной болезни нижних конечностей 67
5.2. Хирургические вмешательства при посттромботической болезни 80
5.3. Аутодермопластика 82

Глава 6. Прогноз и профилактика 91
6.1. Прогноз 91
6.2. Профилактика 91
Заключение 93
Тестовые задания 95
Ситуационные задачи 99
Ответы к тестовым заданиям 102
Ответы к ситуационным задачам 102
Рекомендуемая литература 103
Электронные издания и интернет-ресурсы 105

ВВЕДЕНИЕ

Светлой памяти Учителей наших,
Евгения Сергеевича Наговицына,
Алексея Юрьевича Крылова
и Леонида Александровича Блатуна,
посвящается

Венозная трофическая язва (ВТЯ) — это длительно (>6 нед) не заживающий дефект кожи и глубжележащих тканей, локализующийся преимущественно в нижней трети голени и возникающий в результате прогрессирования хронической венозной недостаточности (ХВН). Возникновение такого рода язв принято считать прямым следствием длительного нарушения венозного оттока, как правило, на фоне запущенной варикозной болезни или посттромботической болезни (ПТБ). ВТЯ, не будучи самостоятельным заболеванием, является значимой медико-социальной проблемой во всем мире. Целью данного учебного пособия является ознакомление студентов старших курсов, ординаторов, аспирантов, а также врачей общей практики с различными аспектами диагностики и лечения ВТЯ с учетом новейших российских клинических рекомендаций по ХВН.

При подготовке пособия особое внимание было уделено современным представлениям о механизмах развития ВТЯ, прогрессивным способам местного медикаментозного и аппаратного лечения, а также малоинвазивной хирургии. В эпоху постоянно меняющихся взглядов на данную проблему, многообразия лечебных методик и средств перед клиницистами стоит нелегкая задача по выбору наиболее оптимальных и безопасных из них. Практические врачи в данной работе найдут алгоритм и подробные пошаговые инструкции по комплексному лечению ВТЯ с учетом фаз течения раневого процесса, а также по профилактике рецидивов. Клиническим ординаторам и аспирантам будет интересно погрузиться в необычный для них мир хронических ран.

ГЛАВА 1. ЭПИДЕМИОЛОГИЯ ВЕНОЗНЫХ ЯЗВ

Венозные язвы являются наиболее тяжелым осложнением ХВН. Они представляют собой не просто локальное повреждение кожи, а финальную и наиболее тяжелую стадию ХВН — клинический класс С6 по международной классификации CEAP (2020). По данным статистики, трофические расстройства на голени ожидаемы приблизительно у 15–18% больных ХВН. Эпидемиология ВТЯ изучает их распространенность, заболеваемость, факторы риска, социально-экономическое бремя и влияние на качество жизни в популяциях. Понимание данных закономерностей критически важно для организации системы здравоохранения, планирования ресурсов и разработки эффективных лечебно-профилактических программ.

1.1. РАСПРОСТРАНЕННОСТЬ И ЗАБОЛЕВАЕМОСТЬ

- Распространенность (общее число пациентов в популяции на определенный момент времени) ВТЯ варьирует в зависимости от региона, возраста населения и методологии статистических исследований. В странах Европы и Северной Америки частота ВТЯ составляет от 0,5 до 2%. Среди лиц старше 65 лет показатель резко возрастает, достигая 3–5%. Согласно эпидемиологическим данным в Российской Федерации, открытые или зажившие трофические язвы венозного генеза выявляются у 1–3% взрослого населения. У лиц с диагностированной ХВН частота активных или заживших язв может достигать 10–20%.
- Заболеваемость ВТЯ (число новых случаев язв за определенный период, обычно за год) составляет примерно 0,2–1 новый случай на 1000 человек взрослого населения в год.

1.2. ЭПИДЕМИОЛОГИЧЕСКИЕ ОСОБЕННОСТИ

- *Гендерное распределение*: женщины страдают ВТЯ в 1,5–2 раза чаще мужчин, что связано с беременностью, гормональными колебаниями и большей продолжительностью жизни.

- *Возрастной пик:* максимальная распространенность наблюдается в возрастной группе 60–80 лет. Однако первые эпизоды могут возникать и в более молодом возрасте, особенно у лиц с наследственной предрасположенностью, ожирением или после перенесенного тромбоза глубоких вен (ТГВ). Кроме того, в преклонном возрасте ожидаемо снижение регенераторного потенциала покровных тканей, ослабление мышечного тонуса и венозной помпы (эффекты прогрессирующей саркопении), а также повышение степени коморбидности.
- *Высокая частота рецидивов*: одна из самых драматических черт ВТЯ. В течение 5–7 лет после заживления рецидив возникает у 40–70% пациентов, если не проводится постоянная поддерживающая компрессионная терапия и не устраняются факторы риска.

1.3. ВЕДУЩИЕ ФАКТОРЫ

Развитие ВТЯ — это результат комбинации нескольких факторов, которые можно разделить на основные и способствующие. Основные (непосредственно ведущие к ХВН):

- *ПТБ*: самый грозный и частый предиктор тяжелых трофических расстройств. ВТЯ манифестирует спустя 3–5 лет после перенесенного ТГВ у 20–30% пациентов. Тяжелые формы ПТБ развиваются у 5–10% больных. Косвенные данные свидетельствуют о том, что ПТБ страдают до 3% взрослого населения. Хотелось бы отметить, что уровень тромботической обструкции имеет прямую корреляцию с частотой возникновения язв голени, а сами они приобретают длительное и упорное течение. Риск развития наиболее высокий у лиц с остаточной тромботической обструкцией илеокавального сегмента.
- *Варикозная болезнь нижних конечностей* (*ВБНК*): длительно существующая нелеченая варикозная болезнь с явлениями первичной клапанной недостаточности перфорантных и/или поверхностных вен становится причиной тяжелейших расстройств трофики голеней (до 70% всех случаев ВТЯ).
- *Венозные ангиодисплазии* (*мальформации*): в самых различных вариантах тоже могут служить первопричиной ВТЯ, встречаются крайне редко (<0,8% всех наблюдений).

1.4. МОДИФИЦИРУЕМЫЕ ФАКТОРЫ

- *Ожирение (индекс массы тела >30)*: повышает внутрибрюшное давление, ухудшает работу мышечно-венозной помпы голени и венозный

возврат, делает проблемой надлежащий уход за ногами и гигиену кожи.

- *Длительные статические нагрузки*: все профессии, связанные с длительным стоянием (продавцы, стюардессы, парикмахеры, сотрудники полиции, хирурги и др.) или сидением (водители, офисные работники), безусловно, создают оптимальный фон для возникновения и прогрессирования ХВН.
- *Травмы голени*: даже незначительная травма на фоне ХВН (не говоря уже о переломах и разрывах связок) может спровоцировать образование ВТЯ и стойкое нарушение оттока лимфы.
- *Кардиальная патология*: артериальная гипертензия, хроническая сердечная недостаточность ухудшают микроциркуляцию и оксигенацию мягких тканей, заметно влияя на их репаративный потенциал и механизмы защиты.
- *Сахарный диабет* (*СД*): проявляется более ранним манифестированием макро- и микроангиопатии, усугубляет ишемию и способствует развитию полиневропатии, часто приводит к смешанным (венозно-артериальным) язвам.
- *Курение*: вызывает вазоконстрикцию артерий мелкого и среднего калибра и ухудшает оксигенацию покровных тканей нижних конечностей (НК). Однако корреляция с частотой возникновения ВТЯ не носит выраженный характер.

1.5. СОЦИАЛЬНО-ЭКОНОМИЧЕСКОЕ БРЕМЯ

ВТЯ представляют огромную медико-социальную проблему в силу ряда причин:

- *Качество жизни*: пациенты страдают от хронической боли, зуда, ограничения подвижности, социальной изоляции из-за неприятного запаха и внешнего вида НК. Показатели качества жизни пациентов сопоставимы с таковыми при хронической сердечной недостаточности или онкологических заболеваниях.
- *Экономические затраты*: лечение ВТЯ чрезвычайно ресурсоемко. Затраты включают прямые медицинские расходы (перевязочные материалы, компрессионный трикотаж, медикаменты, стационарное лечение, операции) и непрямые расходы (потеря трудоспособности, инвалидизация, оплата услуг сиделок). В развитых странах мира на лечение ВТЯ может тратиться до 2–3% общего бюджета здравоохранения. Совокупный ежегодный экономический ущерб в результате снижения трудоспособности пациентов с язвами и затрат на их лечение составляет для США >1,5 млрд долларов. По данным, со-

бранным искусственным интеллектом, в России годовая стоимость лечения венозной язвы носит вариабельный характер и напрямую коррелирует с тяжестью патологии. При благоприятном течении она может составить 50–75 тыс. рублей, в то время как лечение обширных, инфицированных или рецидивирующих форм, требующих хирургической реконструкции, превышает 500 тыс. рублей в год.

- *Трудоспособность*: значительная часть пациентов — люди трудоспособного возраста. Частые рецидивы приводят к длительным периодам нетрудоспособности и досрочному выходу на пенсию.

1.6. ПРОГНОЗ И ИСХОДЫ

Спонтанное заживление ВТЯ без комплексного лечения происходит редко. Среднее время заживления при многокомпонентном подходе (компрессия, современные раневые покрытия, коррекция ХВН) составляет от 3 до 6 мес. Длительно существующие (>12 мес) язвы имеют худший прогноз и высокий риск малигнизации (в том числе развития плоскоклеточного рака кожи).

Таким образом, можно с уверенностью говорить о том, что ВТЯ остаются важнейшей медико-социальной проблемой современного общества. Эпидемиология венозных язв рисует печальную картину широко распространенного хронического рецидивирующего заболевания, которое тяжелым бременем ложится на пациента, его семью и систему здравоохранения. Основной контингент пациентов — пожилые люди, преимущественно женщины, с многолетним «стажем» ХВН. Рост заболеваемости в старших возрастных категориях неизбежен в связи с прогрессированием венозной патологии, присоединением сопутствующих заболеваний и ожидаемого с возрастом снижения регенераторного потенциала организма. Парадоксальность ситуации заключается в том, что, несмотря на очевидный прогресс в диагностике и лечении ХВН в целом, 2% трофических язв в популяции являются своеобразной константой, выявляемой в результате многочисленных эпидемиологических исследований на протяжении последних 20 лет. Высокая частота рецидивов подчеркивает необходимость пожизненной вторичной профилактики. Эффективное управление этой патологией требует не только разработки современных лечебных методик, но и комплексного подхода, включающего раннюю диагностику ХВН, активное воздействие на модифицируемые факторы риска (ожирение, гиподинамия, СД) и организацию специализированных центров для лечения пациентов не только с флебологическими проблемами, но и с уже развившимися трофическими изменениями тканей любой глубины и площади поражения вне зависимости от наличия признаков инфекции.

ГЛАВА 2. ЭТИОЛОГИЯ И ПАТОГЕНЕЗ ВЕНОЗНЫХ ТРОФИЧЕСКИХ ЯЗВ

2.1. ЭТИОЛОГИЧЕСКИЕ ФАКТОРЫ (ПЕРВОПРИЧИНЫ)

В основе развития ВТЯ всегда лежит хроническая венозная гипертензия — патологическое повышение давления в венозной системе НК. В реальной клинической практике к ней обычно приводят два заболевания:

- **ВБНК** — составляет до 70% случаев ВТЯ. Нарушение работы клапанного аппарата поверхностных и/или перфорантных вен развивается вследствие наследственной слабости соединительной ткани, гормонального дисбаланса (беременность), а также профессий, связанных с длительными статическими нагрузками.
- **ПТБ** — обусловливает около 30% всех случаев ВТЯ. Это последствие перенесенного ТГВ. Необратимые изменения просвета вен и ее стенки, разрушение или фиброз клапанов глубоких вен после реканализации тромба делают невозможным адекватный венозный отток.

Предрасполагающие факторы: ожирение, гиподинамия, многократные беременности, пожилой возраст, предшествующие травмы и хирургические вмешательства в области голени, сердечная недостаточность.

Патогенез ВТЯ — это цепь последовательных и взаимосвязанных событий, запускаемых венозной гипертензией. Современная теория формирования венозных язв («ловушка лейкоцитов» и «фибриновая манжета») наиболее полно описывает этот процесс, включающий в себя последовательные этапы (I–IV).

I. **Венозная гипертензия и венозный рефлюкс**

Повреждение клапанов (первичное или после ТГВ) приводит к ретроградному току крови, то есть венозному рефлюксу. Последний вызывает повышение давления в венозном русле (венозную гипертензию), особенно в дистальных отделах конечности — зоне так называемого «гайморового сапога» (медиальная поверхность нижней трети голени). Инвазивные замеры показали, что в самой нижней точке венозного «столба» оно может достигать 250–300 мм рт.ст. (!).

II. **Микроциркуляторные нарушения и «ловушка лейкоцитов»**

Венозная гипертензия передается на уровень микроциркуляторного русла (капилляров и посткапиллярных венул), что приводит к:

- замедлению кровотока в околораневой зоне;
- повышению проницаемости сосудистой стенки;
- активации и «прилипанию» (адгезии) лейкоцитов (нейтрофилов, лимфоцитов, моноцитов) к эндотелию капилляров — феномен «ловушки лейкоцитов»;
- вторичному стойкому спазму мелких артерий, что сопровождается гиперплазией интимы, склерозированием и тромбированием артериол гиподермы, уменьшением количества капилляров, возникновением феномена артериоловенулярного шунтирования крови и постепенной редукцией микроциркуляторного русла.

Активированные лейкоциты выделяют протеолитические ферменты (металлопротеиназы), активные формы кислорода и провоспалительные цитокины (фактор некроза опухоли-α, интерлейкин-1, интерлейкин-6 и др.). Это повреждает венозный эндотелий, еще больше увеличивает сосудистую проницаемость и запускает хроническое асептическое воспаление.

III. **Формирование «фибриновой манжеты»**

Из-за повышенной проницаемости микрососудистого русла в интерстициальное пространство выходит плазменный фибриноген. Он преобразуется в фибрин, который откладывается вокруг капилляров в виде плотного барьера — так называемой «фибриновой манжеты». Долгое время считалось, что эта манжета механически затрудняет диффузию кислорода и питательных веществ к мягким тканям голени и стопы на стороне поражения, вызывая хроническую ишемию последних. Современные данные подчеркивают, что ведущую роль играет не столько механический барьер, сколько хроническое воспаление, эндотелиальная дисфункция и нарушение функции фибробластов.

IV. **Дисфункция фибробластов и нарушение репарации**

В условиях хронического воспаления и воздействия провоспалительных медиаторов фибробласты кожи изменяют свой фенотип. Они теряют способность к пролиферации, синтезу полноценного коллагена и эластина. Вместо этого начинается избыточный синтез патологического, незрелого коллагена и усиленная продукция металлопротеиназ, разрушающих внеклеточный матрикс. Это создает порочный круг: попытка заживления блокируется постоянным лизисом формирующейся ткани.

V. **Лимфатическая недостаточность**

Венозная гипертензия часто сочетается с нарушением лимфатического дренажа. Это усугубляет отек конечности, способствует накоплению про-

дуктов метаболизма распада белков в интерстиции, еще больше усиливая фиброз (липодерматосклероз) и хроническое воспаление подкожной клетчатки (целлюлит).

VI. **Развитие трофических изменений кожи и манифестация язвы**

Длительно существующие процессы, описанные выше, приводят к характерным изменениям кожи, чаще всего в области медиальной лодыжки, реже — в области латеральной лодыжки [при недостаточности клапанов малой подкожной вены (МПВ)]. К таковым относят:

- хронический зудящий дерматоз (ранее — дерматит, экзема) — из-за воспаления и сенсибилизации, вторичной пиодермии или присоединившейся микробной, реже грибковой инфекции;
- гипер- или гипопигментация (гемосидероз) — отложение гемосидерина из эритроцитов, вышедших через поврежденные микрососуды;
- липодерматосклероз — уплотнение подкожно-жировой клетчатки вследствие фиброза (деревенеющая голень);
- белая атрофия кожи (atrophie blanche) — очаги ишемии и фиброза с атрофией эпидермиса.

В условиях ишемизированных и воспалительно-измененных тканей даже минимальная травма (расчес, ушиб) становится триггером для формирования ВТЯ. Последняя имеет все характерные для длительно не заживающей раны морфологические закономерности: глубокие микроциркуляторные расстройства, нарушения гемостаза в очаге, хроническое воспаление различной интенсивности, стойкая эндотелиальная дисфункция.

Для незаживающей ВТЯ, как и при других хронических ранах, типичны полимикробная колонизация, биопленочная организация резистентных микробных сообществ, накопление в раневом отделяемом медиаторов воспаления, тканевого детрита, бактериальных продуктов и протеолитических факторов. В области раневого дефекта при длительном сроке существования неизбежно меняются межклеточные и клеточно-матриксные взаимодействия. Отмечается стойкий дисбаланс в метаболизме внеклеточного матрикса со смещением в сторону повышенной деградации его компонентов (Супильников А.А. и др., 2016; Gupta S. et al., 2017; Yue J. et al. 2018; Oneto P., 2021; Praveen K. et al., 2022 и др.). Происходят нарушения в соотношении компонентов нормального матрикса; характерно появление в ране аномальных ее элементов, не встречающихся в норме. Это препятствует формированию базальной мембраны и последующей реэпителизации раневой поверхности или образованию зрелой соединительной ткани в случае формирования рубца (Ивашкин А.Н. и др., 2022). Вышеописанные явления становятся выраженными в ранах, существующих >3 мес. Вследствие длительного повреждения тканей в зоне ВТЯ продолжается постоянная миграция в очаг воспалительных клеток, таких как нейтрофиль-

ные гранулоциты/макрофаги. Они, в свою очередь, выделяют медиаторы воспаления или цитокины, которые синергетически повышают выработку определенных протеаз (матриксные металлопротеиназы), в то время как скорость синтеза их ингибиторов падает. Ввиду повышенной активности матриксных металлопротеиназ разрушается внеклеточный матрикс, нарушаются миграция регенераторных клеток и образование грануляционной соединительной ткани. Кроме того, деградируют факторы роста вместе с их рецепторами на клетках-мишенях, каскад реакций заживления раны не может продолжаться по причине отсутствия (дефицита) медиаторов, необходимых для соответствующей стимуляции. Воспаление не прекращается. Одновременно токсические продукты распада тканей и бактерии проникают в окружающие области, что влечет за собой дальнейшее развитие некрозов и поддерживает хронический раневой процесс.

2.2. СПЕЦИФИКА ПАТОГЕНЕЗА ПОСТТРОМБОТИЧЕСКОЙ БОЛЕЗНИ

Затруднение венозного оттока при данном заболевании приводит к повышению венозного давления и развитию клапанной несостоятельности перфорантных вен, которая на раннем этапе в большинстве случаев носит относительный характер. Процессы реканализации не обеспечивают полного восстановления просвета пораженных магистральных вен. Участки стеноза, внутрипросветные перегородки и трабекулы нарушают центростремительный ток крови (**рис. 2.1**). Нередко формируются несколько узких каналов, хотя чаще наблюдают полную (одноканальную) реканализацию

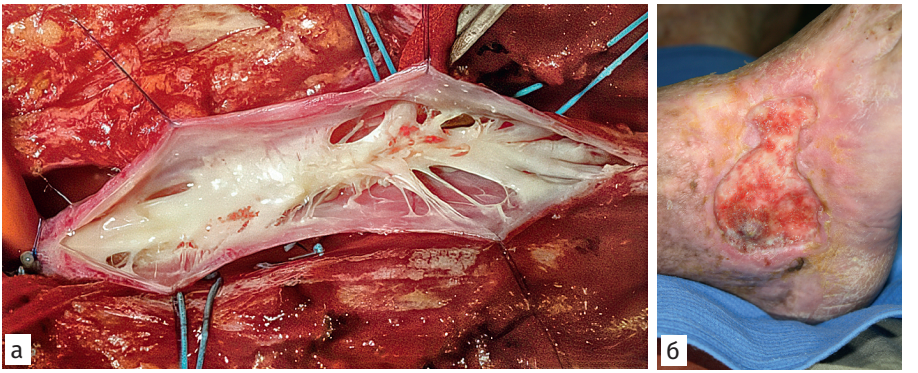

Рис. 2.1. Посттромботическая болезнь: специфика трофических расстройств: а — внутрипросветные перегородки и трабекулы, макропрепарат; б — внешний вид язвы при посттромботической болезни

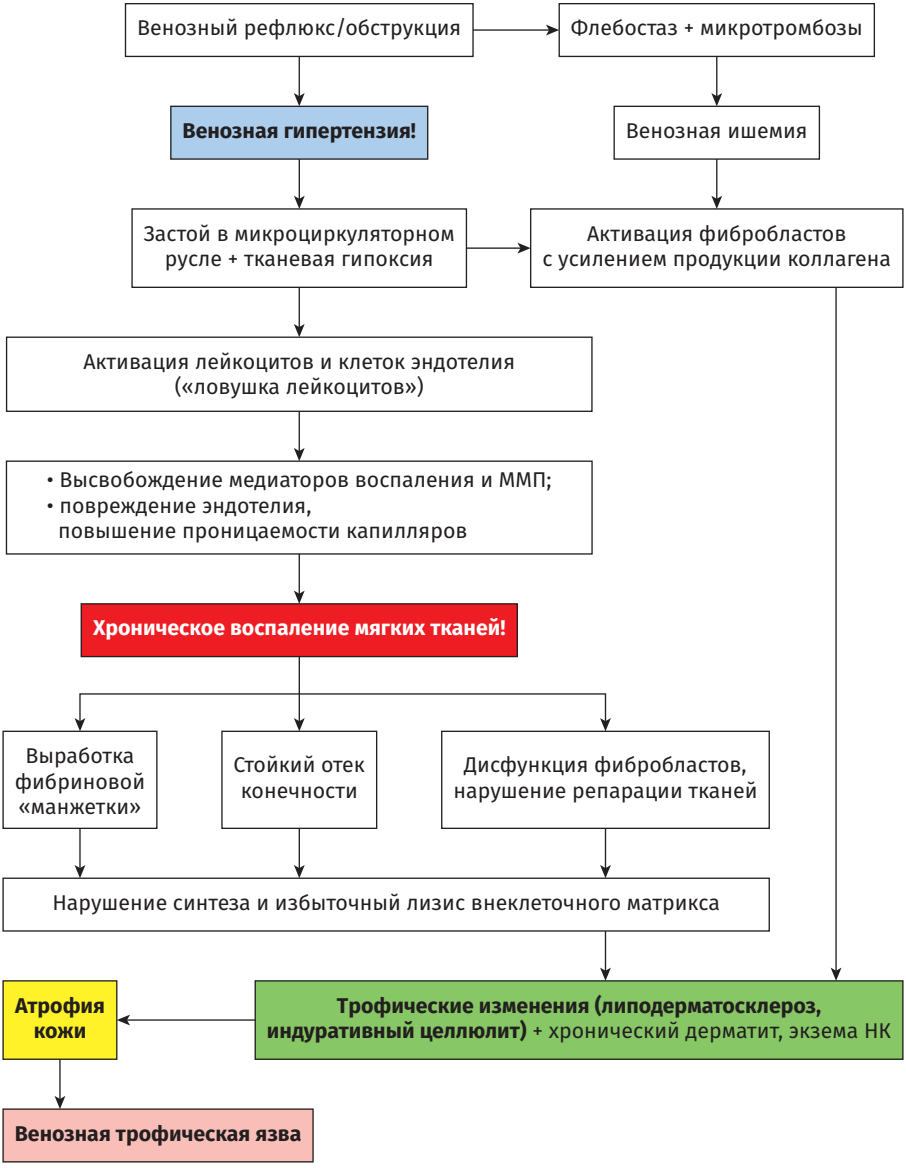

Рис. 2.2. Патогенез венозной трофической язвы

сосуда. Склерозирование стенок (за счет размножения фибробластов интимы) превращает глубокие вены в жесткие ригидные трубки, а в результате реканализации тромботических масс исчезают створки венозных клапанов.

Повышение нагрузки на поверхностную венозную сеть в такой ситуации способствует морфологической перестройке подкожных вен. Буквально через несколько месяцев от начала ТГВ увеличивается их диаметр и скорость кровотока. Инициальная гипертрофия мышечного слоя и гиперплазия интимы позволяет поверхностным сосудам довольно долго справляться с транспортом резко возросших объемов крови. Однако со временем упруго-эластические свойства подкожных вен снижаются, и они становятся неспособными противостоять высокому давлению. Развивается их вторичная варикозная трансформация, и появляется вертикальный рефлюкс по подкожным магистралям. Это еще более усугубляет венозную гемодинамику пораженной НК и способствует прогрессированию трофических расстройств.

В целом патогенез трофических расстройств одинаков для любых вариантов ХВН, однако при ПТБ они более выражены.

Таким образом, патогенез ВТЯ представляет собой порочный круг, инициированный длительной венозной гипертензией и реализующийся через каскад микроциркуляторных и клеточных нарушений (**рис. 2.2**). Понимание этой цепи процессов объясняет, почему только местное лечение венозной язвы неэффективно без устранения или коррекции основного фактора [стойкой венозной гипертензии) путем эластической компрессии и/или хирургической коррекции кровотока]. Комплексный подход, на наш взгляд, должен быть направлен на «прорыв» патогенетической цепи на различных уровнях.

ГЛАВА 3. ДИАГНОСТИКА ВЕНОЗНЫХ ТРОФИЧЕСКИХ ЯЗВ

3.1. КЛАССИФИКАЦИЯ ХРОНИЧЕСКОЙ ВЕНОЗНОЙ НЕДОСТАТОЧНОСТИ

В 1994 г. экспертами международной согласительной группы была предложена классификация хронических заболеваний вен (ХЗВ) НК — система **CEAP**. Она предполагает учет клинических (**C**linical), этиологических (**E**tiological) и анатомических (**A**natomical) признаков, а также характер патофизиологических (**P**athophysiological) расстройств. В своей последней редакции от 2020 г. CEAP окончательно рекомендована к применению всеми профессиональными ассоциациями флебологов и сосудистых хирургов (**табл. 3.1**).

Таблица 3.1. Международная классификация хронических заболеваний вен — система CEAP (2020)

Клинический раздел — Clinical (C). В этом разделе классификации описывают клинический статус пациента. Поводом для отнесения пациента к тому или иному классу служит наличие у него наиболее выраженного объективного симптома ХВН	
C0 — нет видимых или пальпируемых признаков ХЗВ. C1 — телеангиэктазы или ретикулярные вены. C2 — варикозно измененные подкожные вены. C2r — рецидив варикозных вен. C3 — отек. C4 — трофические изменения кожи и подкожных тканей: a — гиперпигментация и/или варикозная экзема; b — липодерматосклероз и/или белая атрофия кожи; c — флебэктатическая корона (*Corona phlebectatica*). C5 — зажившая венозная язва. C6 — открытая (активная) ВТЯ. C6r — рецидивная открытая венозная язва	При наличии симптомов ХЗВ к обозначению клинического класса добавляют «s». При отсутствии симптомов добавляют «a». Классы ХЗВ не являются стадиями заболевания. Между ними нет последовательной связи, заболевание может проявиться сразу отеком и даже трофическими нарушениями

Окончание табл. 3.1

Этиологический раздел — Etiological (E). В этом разделе указывают происхождение заболевания	
Ec — врожденное заболевание. Ep — первичное заболевание. Es — вторичное заболевание с известной причиной. Esi — интравенозное поражение. Ese — экстравенозное поражение. En — не удается установить этиологический фактор	Esi — повреждение венозной стенки и клапанов: первичная интравенозная саркома, венозный тромбоз, артериовенозная фистула и т.п. Ese — нет повреждения клапанов или стенки вены, изменения связаны с локальной или системной венозной гипертензией (ожирение, хроническая сердечная недостаточность, нетромботическая венозная обструкция, синдром венозного тазового полнокровия), внешним сдавлением (экстравенозная опухоль, забрюшинный фиброз), дисфункция венозной помпы вследствие двигательных расстройств (параплегия, патология суставов, другие причины длительной иммобилизации). Возможно описание одновременного поражения сегмента первичным и вторичным процессом. Примеры: первичное заболевание + ТГВ = Ep + Esi = Epsi
Анатомический раздел — Anatomical (A). В этом разделе указывают локализацию изменений	
As — поверхностные вены. Ap — перфорантные вены. Ad — глубокие вены. An — нет изменений в венозной системе	Поражение может локализоваться в одной (например, Ad) или в нескольких системах одновременно (As, p, d)
Патофизиологический раздел — Pathophysiological (P). В этом разделе указывают характер нарушений венозной гемодинамики	
Pr — рефлюкс. Po — окклюзия. Pr, o — сочетание рефлюкса и окклюзии. Pn — не удается выявить изменения в венозной системе	
Уровень диагностических действий (L). В этом разделе указывают проведенное обследование для установки диагноза	
LI — клиническое обследование ± ультразвуковая допплерография. LII — клиническое обследование + ультразвуковое ангиосканирование ± плетизмография. LIII — клиническое обследование + ультразвуковое ангиосканирование + флебография или флеботонометрия или МСКТ-флебография	

Главное ее преимущество заключается в универсальности, когда специалист любого государства, ознакомившийся с научным исследованием, использующим классификацию CEAP, с легкостью сможет понять, о каком типе пациентов идет речь в данной работе.

Осложненные формы ХВН соотнесены с классами С4–С6 (**рис. 3.1–3.3**). Версия-2020 также включает целый ряд уточнений, которые позволяют более детально характеризовать состояние пациента и вероятность прогрессирования венозной болезни. В частности, *Corona phlebectatica* выделена в отдельный подкласс (С4с), так как ее наличие признано ранним признаком высокого риска развития тяжелых кожных осложнений (см. **рис. 3.3**). ВТЯ (по Международной классификации болезней 10-го пересмотра I83.2) является конечным проявлением ХВН тяжелой степени: класс С6 по классификации CEAP. Это не просто локальный



Рис. 3.1. Хроническая венозная недостаточность. Подкласс С4с — *Corona phlebectatica* (клинические наблюдения предвестников трофических расстройств)



Рис. 3.2. Хроническая венозная недостаточность. Клинический класс С5 (клинические наблюдения зажывших венозных язв)



Рис. 3.3. Хроническая венозная недостаточность. Клинический класс С6 (клинические наблюдения открытых венозных язв)

дефект кожи, а признак глубоких патофизиологических нарушений венозной гемодинамики. Точная диагностика и оценка клинической картины имеет решающее значение для выбора тактики лечения венозных язв, предотвращения рецидивов и дифференциации от хронических ран иного генеза.

3.2. КЛИНИЧЕСКАЯ КАРТИНА

Формирование трофической язвы на фоне осложненного течения ХВН происходит, как правило, в несколько этапов. Первоначально на коже голени, обычно в области медиальной лодыжки, появляется участок гиперпигментации, возникновение которой связано с депонированием в дерме пигмента гемосидерина (продукт деградации гемоглобина эритроцитов, попавших в мягкие ткани) (**рис. 3.4**). Спустя некоторое время в центре пигментированного участка появляется уплотненный участок кожи, который приобретает белесоватый лаковый вид, напоминающий натек парафина. Развивается так называемая «белая атрофия» кожи, что можно рассматривать в качестве предвестника ВТЯ (**рис. 3.5**).

В дальнейшем минимальная травма приводит к возникновению язвенного дефекта, который при своевременно начатом лечении довольно быстро эпителизируется. В противном случае площадь и глубина ВТЯ прогрессивно увеличиваются, присоединяются перифокальная воспалительная реакция мягких тканей или острый индуративный целлюлит. Присутствие вторичной инфекции в хронической ране, безусловно, поддерживает и усиливает воспалительные процессы (особенно экссудацию). Как было сказано выше, в 80–90% случаев предъязвенные изменения локализуются в области медиальной (внутренней) лодыжки, так называемой



Рис. 3.4. Предвестники венозных трофических язв: очаговая пигментация голени



Рис. 3.5. Предвестники венозных трофических язв: белая атрофия кожи

«гастрозной», или «суставной», области (зона Бойда–Пертера). Именно здесь отмечается максимальное венозное давление НК и сюда проецируются клинически значимые перфорантные вены. Реже язвенно-некротические дефекты возникают над латеральной лодыжкой или в нижней трети голени по циркулярному типу.

Итак, развитию ВТЯ всегда предшествуют длительно существующие признаки прогрессирующей ХВН (предъязвенный статус НК) (**рис. 3.6, 3.7**):

- венозный отек — вначале пастозность, усиливающаяся к вечеру и исчезающая после ночного отдыха, а затем постоянный плотный отек;



Рис. 3.6. Предвестники венозных трофических язв: индурация, дерматоцеллюлит и пигментация голени



Рис. 3.7. Предвестники венозных трофических язв: зудящий дерматоз, венозная экзема и дерматит

- индурация (уплотнение) кожи и подкожной клетчатки — кожа голени в нижней трети становится твердой, неподвижной, болезненной при пальпации;
- липодерматосклероз — воспалительно-дистрофический процесс в коже и подкожной клетчатке. Кожа утолщена, часто с участками дерматита и экземы (венозная, или застойная, экзема), гиперкератоза. Характерна очаговая гиперпигментация за счет гемосидерина — продукта распада гемоглобина в тканях, откладывающегося в клетках в виде золотисто-желтых или коричневых гранул. Типичен синдром «обратного бокала» — резкий переход

от атрофичной кожи в области язвы к индурированным тканям по периферии.

- белый дерматолизис (*atrophia cutis alba*, «атрофия Бланш», или белая атрофия Милиана) — белесоватые атрофичные звездчатые рубчики, обычно безболезненные. Это признак необратимой микроангиопатии.

Характеристики типичной венозной язвы

1. Внешний вид и дно: зависят от фазы течения осложненного раневого процесса (**табл. 3.2**).
2. В начальной стадии дно ВТЯ обычно покрыто некротическим или фибринозным налетом желтовато-белого цвета, может быть влажным (**рис. 3.8**). При рациональной терапии дно очищается, появляется мелкозернистая грануляционная ткань ярко-красного цвета (**рис. 3.9**). III фаза течения раневого процесса — эпителизация. Нередко наблюдается обильное отделяемое серозного или серозно-гнойного характера, как правило, без запаха.
3. Края: края ровные, пологие, подрытые. Периульцерозная кожа воспалена (отечна, гиперемирована, с признаками экземы и дерматита). Болезненность краев и окружающих тканей умеренная.
4. Форма и размер: форма овальная или неправильная, с тенденцией к круговому расширению. Размеры язвенного дефекта варьируют от 1–2 см до гигантских ВТЯ, охватывающих всю окружность голени.

Таблица 3.2. Характеристика венозной трофической язвы с учетом фазы течения раневого процесса

Фазы раневого процесса	Макроскопические признаки
I (воспаление)	Обильное раневое отделяемое серозно-гнойного характера, нередко с неприятным запахом, перифокальное воспаление (отек, гиперемия, инфильтрация краев ВТЯ); много некротизированных тканей и налет фибрина на раневой поверхности, грануляционная ткань отсутствует. Болевой синдром – выраженный
II (регенерация)	Развитие грануляционной ткани по всей поверхности ВТЯ; уменьшение раневой экссудации (скудное, серозное); уменьшение площади дефекта за счет раневой контракции и начала краевой эпителизации; купирование перифокального воспаления, отек и болевой синдром отсутствуют
III (эпителизация)	Выраженная краевая и островковая эпителизация ВТЯ; экссудация и перифокальное воспаление отсутствуют; образование и реорганизация рубца