ADULT ORTHODONTICS

Edited by Birte Melsen

School of Dentistry, Aarhus University,
Denmark

WILEY-BLACKWELL
A John Wiley & Sons, Ltd., Publication

ОРТОДОНТИЯ ВЗРОСЛЫХ

Под редакцией Бирте Мелсен

Перевод с английского под редакцией
Н.В. Самойловой

Москва
ИЗДАТЕЛЬСКАЯ ГРУППА
«ГЭОТАР-Медиа»
2019

ГЛАВА 6

Реакция тканей

Карлальберта Верна, Бирте Мелсен

Ортопедические эффекты

Принципы лечения взрослых пациентов в основном сводятся к перемещениям зубов и ортогнатическим операциям. Однако даже у взрослых пациентов клинически наблюдались некоторые ортопедические эффекты при использовании аппаратов Гербста и/или при переднем смещении нижней челюсти.

Аппарат Гербста

При лечении нечеловекообразных приматов по методике Гербста наблюдались изменения в суставном отростке нижней челюсти и в форме суставной ямки как у взрослых, так и у молодых особей (Woodside et al., 1987; Voudouris et al., 2003a, b). Несмотря на то что гиперактивность латеральной крыловидной мышцы не коррелируется с изменениями роста, реципрокное растяжение связки, соединяющей отросток с ямкой, может играть роль в остеогенезе.

У молодых взрослых пациентов незначительные скелетные нарушения можно исправить с помощью аппарата Гербста. Paulsen и Karle (2000) лечили двоих 20-летних пациентов с патологией прикуса II класса, используя аппарат Гербста, и обнаружили образование новой кости в области суставных отростков. Дистокраниальная костная аппозиция была различима как на ортопантомограммах, так и при КТ. Данные результаты совпадают с наблюдениями Ruf и Pancherz (1999), показавших, что максимальная эффективность аппарата Гербста при коррекции нарушений окклюзии II класса наблюдалась после подросткового скачка роста. Данные о моделировании ВНЧС, суставных отростков, а также суставных ямок у молодых взрослых пациентов были подтверждены с помощью магнитно-резонансной томографии и 3D-рентгенографии (рис. 6.1). Согласно Ruf и Pancherz (1999), лечение аппаратом Гербста может быть возможной альтернативой ортогнатической хирургии в пограничных случаях скелетных аномалий окклюзии II класса у молодых взрослых пациентов

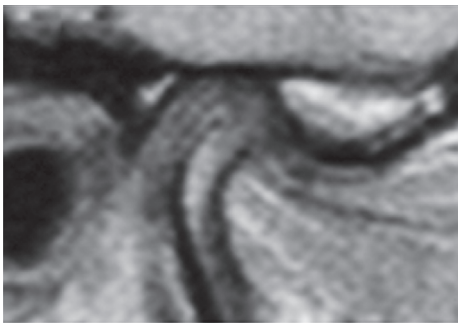

(1)

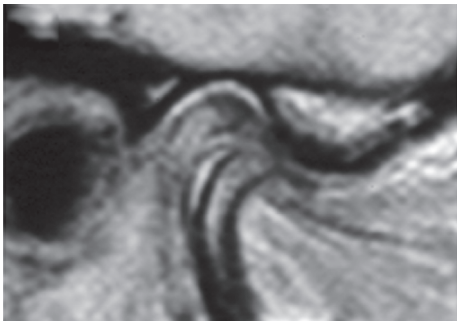

(2)

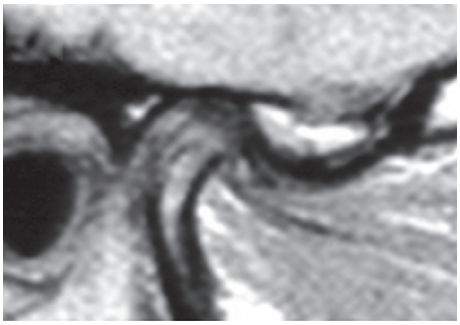

(3)

Рис. 6.1. (1–3) Магнитно-резонансная томограмма височно-нижнечелюстного сустава после лечения взрослой пациентки аппаратом Гербста. Обратите внимание на образование ткани на уровне суставной головки и ямки (из архива профессора S. Ruf)

Переднее позиционирование нижней челюсти

Возможность изменений в ВНЧС у взрослых была подтверждена клиническими успехами терапии с передним позиционированием, предложенной Korn (личное общение, 2006; см. случай 1 ниже). Было выявлено, что переднее позиционирование нижней челюсти может служить альтернативой для пациентов, отказывающихся от операции. Постоянное смещение нижней челюсти вперед до скоординированного положения зубных дуг приводит сначала к двойному прикусу, но если продолжать,

то через 5 лет пациент уже не сможет сместить нижнюю челюсть в прежнее ретроположение. Тем не менее еще предстоит изучить точную реакцию тканей в области суставных отростков и суставных ямок.

Случай 1. Взрослый пациент до и после переднего позиционирования нижней челюсти (из архива доктора M. Korn)

Женщина, 47 лет, с патологией окклюзии по II классу 1-му подклассу, с нарушением зубных рядов с потерей всех вторых моляров и хронической дисфункцией ВНЧС, обратилась в связи с неудовлетворительными винирами, которые были установлены для коррекции стертости зубов и маскировки их тесного положения без применения ортодонтического лечения. Пациентка отказалась от челюстно-лицевой операции, и ей установили окклюзионную шину на 11 мес для участия в обучающей программе по переднему позиционированию нижней челюсти. Ортодонтическое перемещение зубов в пределах зубных дуг было выполнено с расчетом на последующую ортогнатическую операцию, но вместо этого пациентка научилась выдвигать свою нижнюю челюсть вперед до I класса, и сформировался двойной прикус. К концу лечения пациентка не могла переместить свою челюсть назад, в исходную позицию. Через 8 лет после окончания лечения у пациентки было сохранено нормальное соотношение зубов по I классу без наличия двойного прикуса.

Нёбное расширение

Расширения зубных дуг можно достичь путем раскрытия срединного нёбного шва или изменения формы альвеолярных отростков. По мере установления окклюзии постоянных зубов в срединном нёбном шве возникают плотные костные интердигитации, и расширение в этой области становится затруднительным (Melsen, 1975; Persson, Thilander, 1977; Knaup et al., 2004) (рис. 6.2).

Быстрое расширение нёбного шва выполняется с помощью зацементированных аппаратов, а величина скелетных изменений в результате лечения зависит от степени раскрытия шва. При гистологическом исследовании биоптатов срединного нёбного шва после быстрого расширения нёба (Hyrax) было выявлено, что у детей со сменным прикусом шов раскрыт. Увеличение числа остеобластов и образование остеоидов свидетельствует о стимуляции роста, что впоследствии позволяет создать правильное трансверзальное соотношение. Как только появляются плотные костные интердигитации, быстрого расширения нёба можно будет достичь с помощью перелома непосредственно в области шва или рядом со швом (Melsen, 1972). Из-за сложностей в разрыве нёбного шва была предложена методика хирурги-

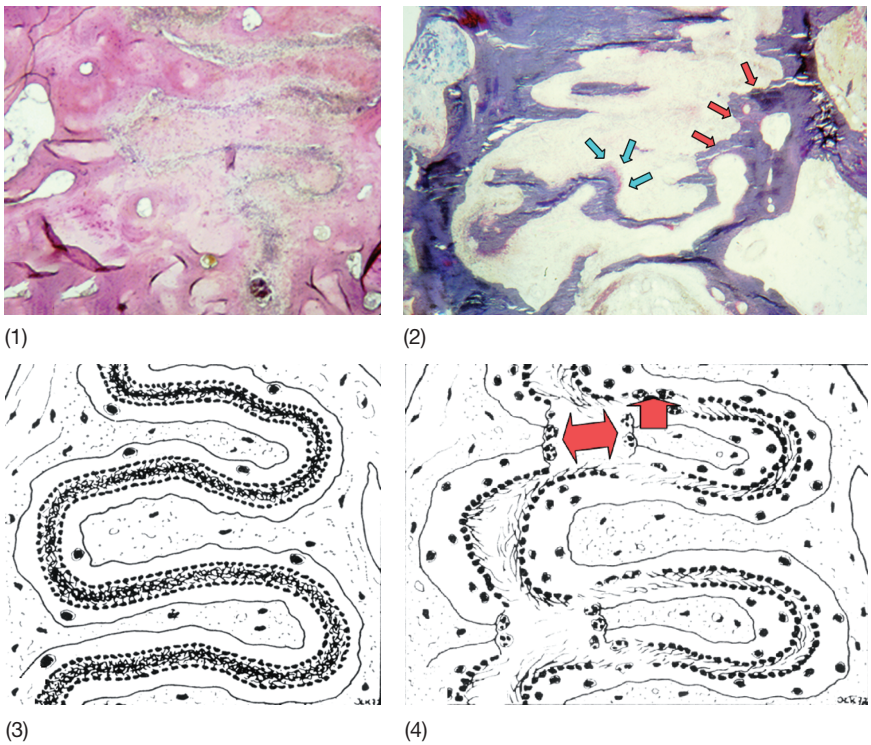

Рис. 6.2. (1 и 3) Гистологический срез нёбного шва у двух 13-летних девочек. (2 и 4) Шов перед расширением, аутопсийный материал. Шов через 6 нед после быстрого расширения. Обратите внимание на переломы, возникшие в процессе расширения. В областях переломов наблюдаются активность остеокластов (красные стрелки) и одновременно активность остеобластов (голубые стрелки), что является признаком заживления кости (по Melsen B. A histological study of the influence of sutural morphology and skeletal maturation on rapid palatal expansion in children // Trans. Eur. Orthod. Soc. 1972. P. 499–507. Воспроизведено с любезного разрешения Европейского общества ортодонтов)

ческой помощи для быстрого расширения верхней челюсти — surgical-assisted rapid maxillary expansion (SARME). При облегчении разделения двух половин верхней челюсти нагрузка на задние зубы, а соответственно, и риск возникновения буккальных трещин уменьшаются. Тканевая реакция в области шва на SARME или на его разрыв за счет активации винта для быстрого расширения сравнима с дистракционным остеогенезом.

В зависимости от степени расширения может произойти кровоизлияние в шов. Согласно Chang, образование кровяного сгустка в сосуде крайне необходимо для создания новой кости из-за важной роли параваскулярных клеток в остеогенезе (Chang et al., 1997). Недавно проведенное исследование подтвердило роль кровяного сгустка в заживлении, продемонстрировав, что связанный с тромбином пептид ускоряет регенерацию кости после дистракционного остеогенеза (Amir et al., 2007). Однако в процессе заживления играет роль еще и надкостница, так как деформация растяжения запускает процесс дифференцировки периостальных клеток в остеогенные клетки (Kanno et al., 2005). Несмотря на то что при SARME потенциальный риск буккальных трещин снижен, нужно помнить о возможном риске повреждения пародонта между двумя центральными верхними резцами (Cureton, Cuenin, 1999).

Ортодонтические эффекты у взрослых пациентов

Реакция ткани на ортодонтическую нагрузку

Тканевая реакция на применение ортодонтической силы — это результат взаимодействия между механическим действием ортодонтического аппарата и моделированием и ремоделированием альвеолярной кости. Врач может регулировать силовое воздействие, создаваемое аппаратом. Ткани, на которые приходится воздействие механической нагрузки, включают: поверхности корней, ПДС и альвеолярную кость. Каждая из этих тканей имеет свои клеточные и внеклеточные элементы и обладает уникальными механическими свойствами, а их реакция зависит как от местных, так и от общих факторов (Verna et al., 1999).

Ортодонтическое перемещение зубов является особой моделью механической нагрузки, так как приложенная к зубам сила передается на альвеолярную кость через ПДС, чьи механические свойства достаточно сложны из-за ее анизотропной структуры. Реакцию альвеолярной стенки, приводящую к перемещению зуба, обычно описывают как вторичную по отношению к реакции ПДС. Однако перемещение зуба зависит от метаболизма в альвеолярной кости, окружающей ПДС, и это взаимодействие до сих пор является предметом дискуссий в области ортодонтических исследований. До сих пор неизвестны все ступени каскада событий, приводящих к переходу механической силы в биологическую реакцию. Основываясь на клеточных исследованиях, традиционное представление о давлении и напряжении стало неприменимо, так как клетки едва ли могут отличить давление от напряжения и вместо этого реагируют на различие в растяжении (Ehrlich, Lanyon, 2002; Benjamin, Hillen, 2003).

При лечении взрослых пациентов особое внимание следует уделять физиологическим возрастным изменениям (Barnett, Rowe, 1986; Jager, 1996; Krall et al., 1997; Johnson et al., 2002; Jonasson, 2005; Misawa-Kageyama et al., 2007), а также изменениям, связанным с болезнями нарушения обмена и длительным приемом медикаментов, что гораздо чаще встречается у взрослых пациентов (Johnson et al., 2002; Verna et al., 2003; Kalia et al., 2004; Verna et al., 2006). Кроме различий, обусловленных возрастом, ответная реакция на одинаковый стимул будет значительно варьировать между индивидуумами. Проведенные эксперименты на собаках ясно подтвердили данное клиническое наблюдение (Pilon et al., 1996; von Bohl et al., 2004a, b).

Классическая модель «Давление–растяжение»

В классической модели тканевой реакции на ортодонтические силовые воздействия существовало четкое разделение между зонами давления и растяжения (Reitan, Rygh, 1994). Под воздействием силы в течение считаных минут зуб смещается в пределах ПДС и сдавливает ткани в направлении своего перемещения. На стороне напряжения происходит расширение ПДС, и в течение часов диаметр кровеносных сосудов увеличивается.

По данным электронной микроскопии, отток компонентов крови происходит в зонах, где давление приводит к сдавлению кровеносных сосудов. В фибробластах происходит набухание эндоплазматического ретикулума, с последующим разрывом цитоплазматической мембраны и выходом цитоплазмы (Rygh, Brudvik, 1995). Тем не менее коллагеновые волокна в ПДС сохраняют свою структуру в виде пучков, но из-за стеклоподобного вида этих областей этот процесс получил название «гиалинизация». На самом деле это асептический некроз, вызванный ишемией. Гиалинизированная зона удаляется макрофагами без фестончатого края. Зуб не будет двигаться, пока кость, покрытая гиалинизированной ПДС, не будет резорбирована остеокластами из костного мозга губчатой кости (или из субкортикального костного мозга, при отсутствии губчатой кости; рис. 6.3) (Baron, 1975a). Как только резорбция достигнет альвеолярной стенки, или она будет ослаблена, зуб станет подвижным, а резорбция в направлении перемещения зуба может продолжиться: в случае слабой силы — в виде передней или прямой резорбции с остеокластами, действующими непосредственно на альвеолярную стенку.

Случай 1. (1–8) Ситуация до лечения

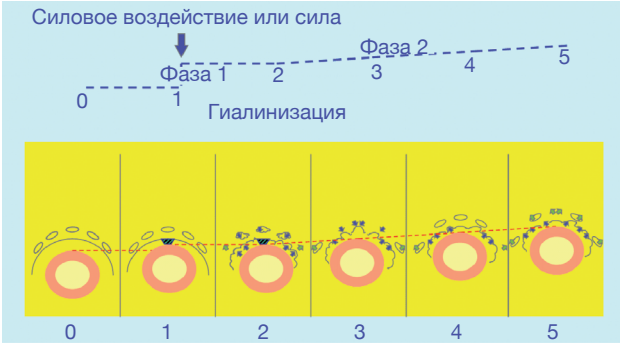

Рис. 6.3. Движение зуба через кость. Как только происходит гиалинизация (1), зуб перестает двигаться до тех пор, пока гиалинизированная ткань не исчезнет в результате непрямой резорбции (2). В тех областях, где гиалинизация не происходит, кость резорбируется остеокластами из периодонтальной связки в процессе прямой резорбции (с разрешения Verna C. Biology of dental movement. In: Melsen B. and Fiorelli G., eds. Biomechanics in Orthodontics, A Multimedia Textbook. Arezzo, Italy: Libra Ortodonzia, 2000. P. 38–67)

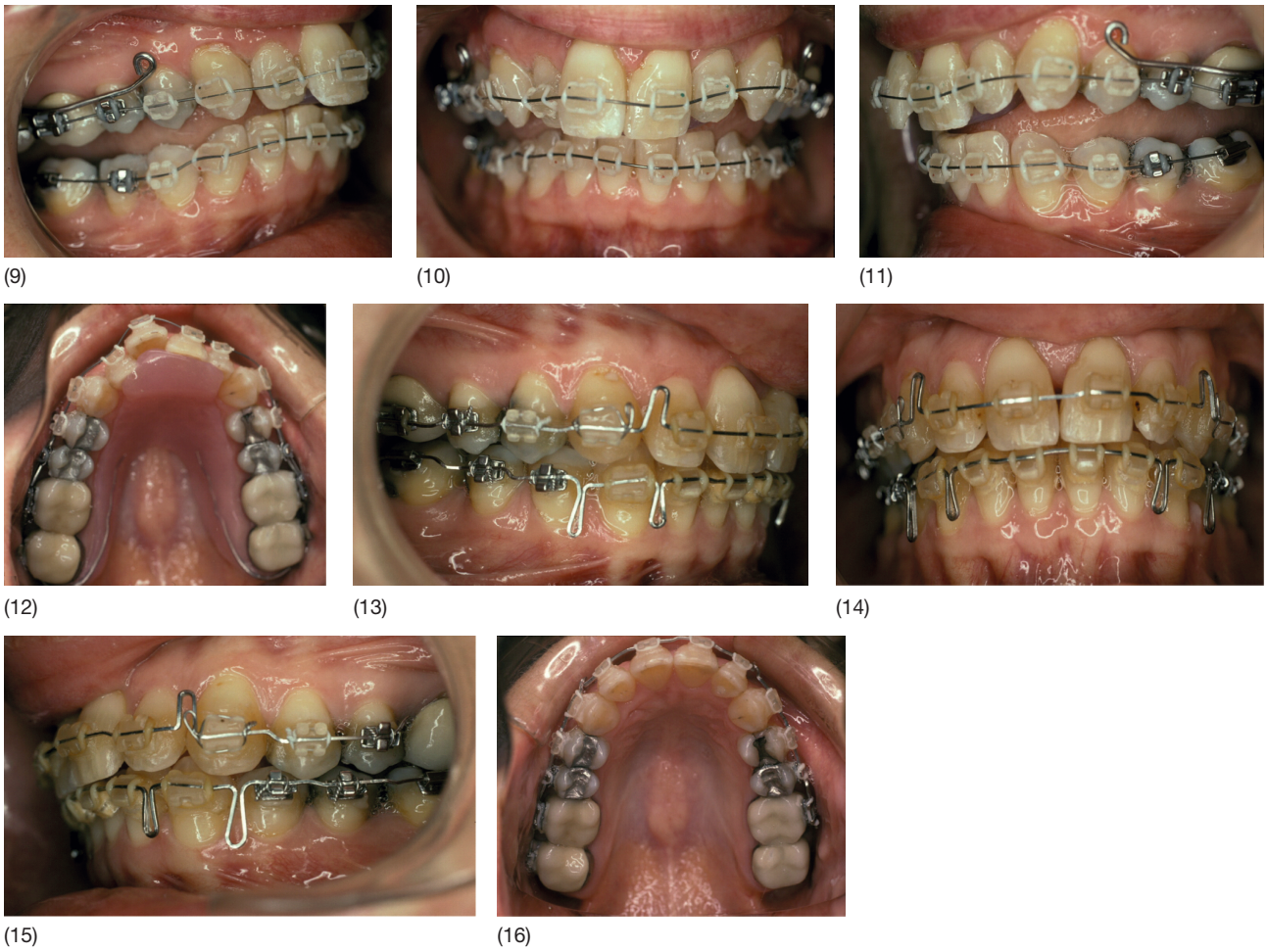

Случай 1. *Продолжение.* (9–16) Выравнивание зубных дуг с использованием сочетания несъемных ортодонтических аппаратов и накусочной пластинки

Однако если сила воздействия достаточно высока, чтобы вызвать локальную ишемию, то могут возобновиться гиалинизация и непрямая резорбция из костномозговых пространств (рис. 6.4). После перемещения зуба на стороне напряжения заметна аппозиция кости (рис. 6.5).

Так называемая теория «давления–растяжения» считалась ультрасовременной, во многих исследованиях использовали данный подход (рис. 6.6). Тем не менее изменения давления в ПДС не остались без внимания. Bien (1966), основываясь на физических свойствах ПДС, утверждал, что раз она действует как непрерывная гидростатическая система, то в ней физически невозможно создать области определенного сжатия или растяжения. Следовательно, начальное распределение сил в ПДС непостоянно, и изменения невозможно поддерживать. Его взгляды разделяли Isaacson и соавт. (1993). Nanda и Heller (1979) также подвергли сомнению определяющую роль ПДС, показав, что биофизическая модификация ПДС перед началом движения зуба не изменяла тканевую реакцию альвеолярной стенки, и пришли к выводу, что деформация кости может быть первичным стимулом, который запускает каскад событий, приводящих к изменению формы альвеолы.

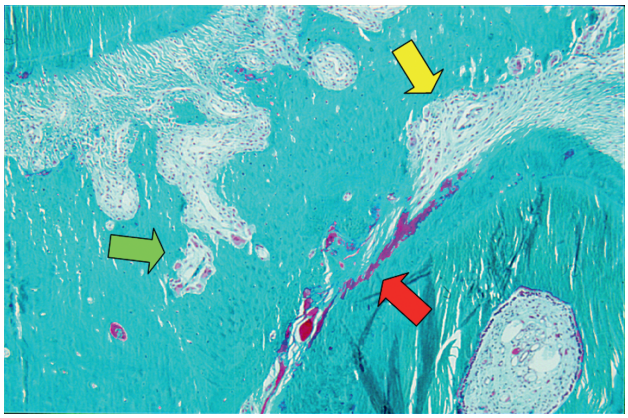

Рис. 6.4. Гистологический поперечный срез первого корня верхнего моляра крысы после 21 дня приложения ортодонтического силового воздействия. Когда периодонтальная связка чрезмерно сдавливается, происходит гиалинизация (красная стрелка), и кость, прилежащая к гиалинизированной ткани, резорбируется остеокластами из костномозговых пространств (зеленая стрелка). Периодонтальная связка не настолько широкая, как в тех зонах, где резорбция кости осуществляется клетками периодонтальной связки (желтая стрелка) (с разрешения Verna C. Biology of dental movement. In: Melsen B. and Fiorelli G., eds. Biomechanics in Orthodontics, A Multimedia Textbook. Arezzo, Italy: Libra Ortodonzia, 2000. P. 38–67)

(17)

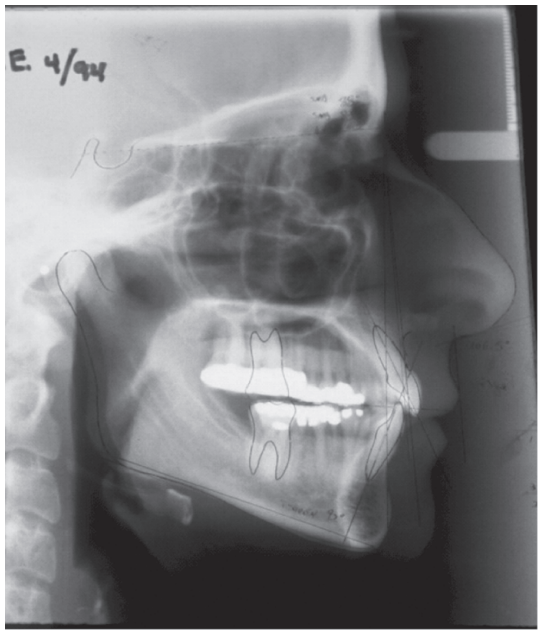

(18)

(19)

(20)

(21)

(22)

(23)

Случай 1. *Продолжение.* (17–23) Состояние в конце лечения. Сформирован двойной прикус

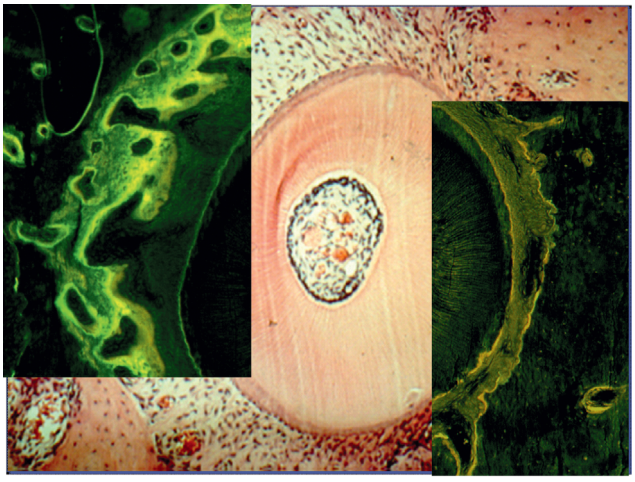

Рис. 6.5. После приложения ортодонтической нагрузки к альвеолярной кости крысы наблюдаются маркеры образования кости (желтым — тетрациклин, зеленым — кальцеин). Обратите внимание на недостаток маркеров на бугристой поверхности кости, что типично для резорбции кости в направлении силы (правая сторона). На другой стороне наблюдается широкая полоска костных маркеров, что типично для образования новой кости (с разрешения Verna C. Biology of dental movement. In: Melsen B. and Fiorelli G., eds. Biomechanics in Orthodontics. A Multimedia Textbook. Arezzo, Italy: Libra Ortodonzia, 2000. P. 38–67)

(24)

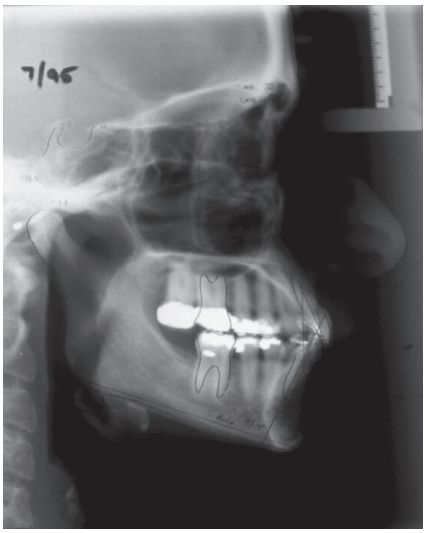

(25)

(26)

(27)

(28)

Случай 1. *Окончание.* (24–28) Лечение через 5 лет. Нижняя челюсть больше не смещается кзади в положение, характерное для II класса нарушения окклюзии

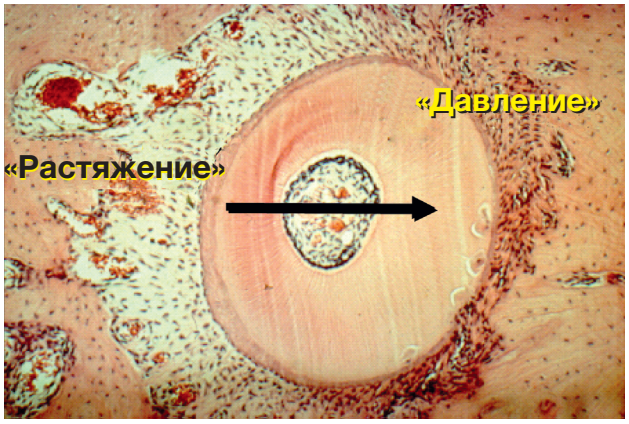

Рис. 6.6. Начальное движение зуба сразу после приложения силы в направлении, указанном стрелкой. В направлении силы периодонтальная связка сначала становится узкой, и в зависимости от распределения нагрузки происходит прямая или непрямая резорбция. Эта область всегда называлась областью сжатия. На противоположной стороне происходит расширение периодонтальной связки, а клеточная активность характеризуется образованием кости. Данную область традиционно называют областью растяжения (с разрешения Verna C. Biology of dental movement. In: Melsen B. and Fiorelli G., eds. Biomechanics in Orthodontics. A Multimedia Textbook. Arezzo, Italy: Libra Ortodonzia, 2000. P. 38–67)

Не удалось достичь единого мнения относительно вклада смещения зуба внутри ПДС и прогиба кости в ответ на начальное перемещение зуба. Некоторые авторы приписывают основную роль в начальном перемещении зуба прогибу кости (Roberts et al., 1992). Вклад прогиба кости может быть пропорционален первоначально прикладываемой силе (Grimm, 1972). Данное мнение противоречило Storey (1973), который изучал грызунов и пришел к выводу, что деформация кости практически не важна, так как она меньше, чем погрешность в 0,1 мм, определяемая инструментально. К определенным выводам мешает прийти методологическая проблема, связанная с тем, как отличить смещение внутри ПДС от деформации кости. Несмотря на различные подходы и все противоречия, концепция зон сжатия и растяжения остается господствующей теорией.

Другой подход к анализу тканевых реакций мог бы начаться с механической нагрузки и продолжаться наблюдением за событиями, происходящими в двух главных областях (ПДС и альвеолярной кости) по отдельности, пока не будет достигнут одинаковый результат, т.е. моделирование/ремоделирование тканей пародонта. Традиционно ПДС считается тканью, которая регулирует резорбцию и образование кости, что удивительно, ведь хорошо известна роль остеоцитов как основных детекторов механического растяжения в кости.

Периодонтальная связка

Периодические окклюзионные силы, приводящие к растяжению периодонтальных волокон, необходимы для сохранения альвеолярной кости. Когда такие

окклюзионные силы отсутствуют, то плотность альвеолярной кости значительно снижается (см. гл. 3, рис. 3.21) (Picton, 1964).

Нагрузки, отличающиеся по направлению и продолжительности от тех, что происходят в норме, приводят к перманентному смещению зуба внутри вязкоэластической ПДС. Изменение в распределении нагрузки/растяжения приводит к изменению в распределении жидкости, и из-за косой альвеолярной поверхности горизонтальная сила приведет к сдвигу, который, в свою очередь, спровоцирует экструзию. Данный эффект называют эффектом конуса, и он зависит он наклона альвеолярной стенки. Часто ему мешают супракрестальные волокна, но, когда ПДС повреждена, может происходить экструзия. У взрослых пациентов с потерей маргинальной кости данный эффект будет более выражен, а прилагаемая сила должна иметь меньший интрузивный компонент во избежание экструзии (рис. 6.7).

Когда на периодонтальные волокна действует ортодонтическая нагрузка, происходят деформация и снижение прочности клеток ПДС и экстрацеллюлярного матрикса, особенно на стороне компрессии (Fukui, 1993). Такие изменения также происходят в соседних зубах (Ki, 1990), но быстро устраняются ретенцией (Fukui et al., 2003).

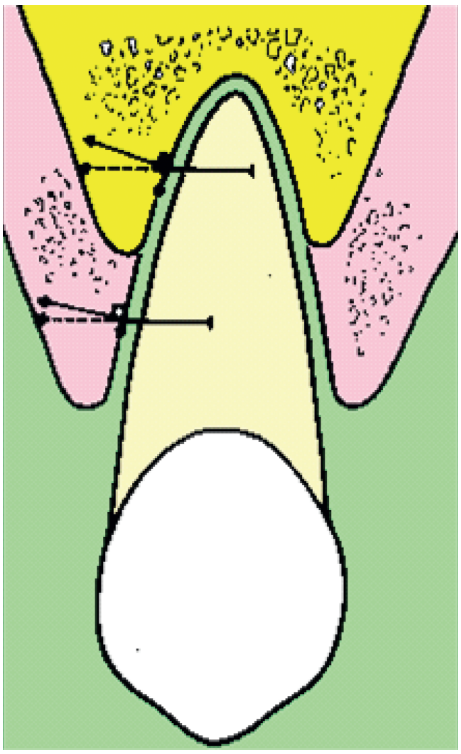

Рис. 6.7. Эффект конуса. Когда сила прикладывается к наклонной плоскости, то она раскладывается на вертикальный и горизонтальный компоненты. Вертикальной силе обычно препятствуют супракрестальные волокна, но когда происходит нарушение строения периодонтальной связки, то возможна экструзия (с разрешения Verna C. Biology of dental movement. In: Melsen B. and Fiorelli G., eds. Biomechanics in Orthodontics. A Multimedia Textbook. Arezzo, Italy: Libra Ortodonzia, 2000. P. 38–67)

В исследованиях *in vitro* было выявлено, что деформация клеток связана с метаболической активностью (Chicurel et al., 1998). Цитоскелет играет роль возможного передатчика механической нагрузки, взаимодействуя с экстрацеллюлярным матриксом через связывающие гликопротеин интегрины (Talic et al., 2004). Доказано, что клетки используют архитектуру тенсегрити (сжатие-растяжение) при своей организации, иначе говоря, клетки настроены на немедленную ответную реакцию на механическую нагрузку, передаваемую через поверхностные клеточные рецепторы (рис. 6.8). Цитоскелет физически спарен с экстрацеллюлярным матриксом и, таким образом, регулирует клеточный ответ на уровне регуляции генов (Ingber, 1997). С этой точки зрения следует принимать во внимание значение целостности клеточной мембраны в механопередающем пути, так как было доказано, что травма увеличивает механочувствительность (Wan et al., 1999), а в клетках ПДС при воздействии на них ортодонтической силы возможны

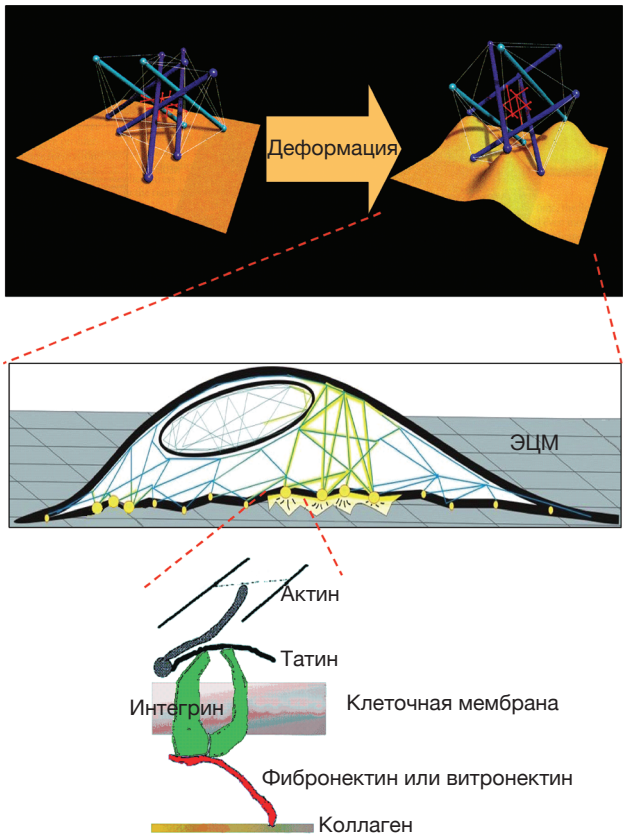

Рис. 6.8. Схематическое изображение архитектурной организации клеток по принципу тенсегрити. После механического воздействия экстрацеллюлярный матрикс (ЭЦМ) деформируется вместе с поверхностью клеток (верхняя панель). Клетки прикрепляются к экстрацеллюлярному матриксу с помощью интегринов (средняя панель), протеинов, которые соединяют экстрацеллюлярный матрикс с внутренним цитоскелетом (нижняя панель). Цитоскелет поддерживает архитектуру клеток и таким образом изменяет и передает сигнал на уровне ядер (с изм. из: Ingber D.E. The architecture of life // Sci. Am. 1998. Vol. 278. P. 48–57; с разрешения Scientific American)

разрывы мембран с последующим восстановлением (Orellana-Lezcano et al., 2005).

Смещение жидкости в ПДС создает механическое раздражение и участвует в деформации мембраны (Bien, 1966). Динамика жидкостей в ПДС поддерживается главным образом сосудистой системой, которая обеспечивает ПДС соответствующими клетками и кислородом, необходимыми для их ремоделирования (Rygh et al., 1986). 50% объема ПДС занимают кровеносные сосуды, наибольшая часть из них прилежит к костной стороне. В области сжатия наблюдается частичная или полная окклюзия сосудов, приводящая к гиалинизации через 24 ч, в то время как на стороне растяжения кровеносные сосуды расширены. После 7 дней лечения в области сжатия васкуляризация восстанавливается за счет прорастания сосудистых структур в гиалинизированные участки, а на стороне растяжения сохраняется увеличенный кровоток (Khouw, Goldhaber, 1970). Было доказано, что изменения в плотности и распределении кровеносных сосудов в процессе перемещения зуба связаны с изменениями ответа нервной системы (Vandevska-Radunovic et al., 1997).

Пул анаболически активных клеток включает: фибробласты ПДС, остеобласты и цементобласты. Клетки-предшественники располагаются в окружении кровеносных сосудов в области ПДС вплотную к альвеолярной стенке. Pavlin и Gluhak-Heinrich (2001) подтвердили, что индукция дифференцировки и увеличение клеточной функции являются первичным ответом на остеогенетическую нагрузку, и предположили, что механический сигнал может быть нацелен на предшественников остеобластов без первоначального пролиферативного ответа. В итоге увеличиваются выработка коллагена, синтез экстрацеллюлярного матрикса, происходит активация антиапоптотических факторов и возрастает продукция матриксной металлопротеиназы 8, которая обнаруживается в кревикулярной жидкости (Danciu et al., 2004; Ingman et al., 2005). Катаболическая активность отмечается у остеокластов, которые произошли из кроветворной системы путем дифференцировки линии моноцитов. Первыми клетками, участвующими в резорбции альвеолярной стенки, являются остеокласты, которые образовались в результате постмитотического слияния преостеокластов из клеточного пула в ПДС (Tsay et al., 1999). Согласно Rody и соавт. (2001), кластыпроисходят из костного мозга, где наблюдается значительное увеличение пролиферативной активности с первого дня воздействия нагрузки (рис. 6.9).

С точки зрения биохимии механическая нагрузка увеличивает выработку простагландинов, высвобождение оксида азота и регуляцию экспрессии эндотелиальной синтазы оксида азота. Принято считать, что и оксид азота, и простагландины являются вторичными мессенджерами в трансдукционном пути передачи (Burger, Klein-Nulen, 1999). Высвобождение субстанции Р чувствительными нервными окончаниями в ПДС стимулирует выброс простагландинов, миграцию лейкоцитов и секрецию лимфокинов и последующий значимый подъем уровней внутриклеточных вторичных мессенджеров (циклического аденозинмонофосфата, циклического гуанозинмонофосфата) (Davidovitch et al., 1998; Yamashiro et al., 2000). Вместе с простагландинами лейкотриены являются медиаторами ортодонтического перемещения зубов, стимулируя резорбцию кости и способствуя продукции коллагеназы фибробластами, вторгающимися в гиалинизированные зоны. Этот феномен вместе со стимуляцией движения кальция в клетке позволяют предположить, что он может быть тем механизмом, посредством которого лейкотриены усиливают ремоделирование ПДС (Mohammed et al., 1989). Цитокины, растворимые молекулы малой массы, секреция которых осуществляется большинством ядросодержащих клеток, замедляют ремоделирование кости, координируя метаболический ответ соседних клеток. Цитокины, влияющие на ремоделирование соединительной ткани, включают интерлейкины, фактор некроза опухолей и семейство его лигандов, интерфероны, полипептидные факторы роста и факторы, стимулирующие колонии.

Рис. 6.9. Параокклюзионный срез корня зуба крысы через 21 день воздействия ортодонтической нагрузки. На стороне давления могут быть и прямая, и непрямая резорбция, что зависит от местного распределения сил сжатия/растяжения (с разрешения Verna C. Biology of dental movement. In: Melsen B. and Fiorelli G., eds. Biomechanics in Orthodontics. A Multimedia Textbook. Arezzo, Italy: Libra Ortodonzia, 2000. P. 38–67)

Кость

Когда зубы подвергаются силовому воздействию, окружающая альвеолярная кость испытывает деформацию, степень которой обратно пропорциональна расстоянию от верхушек зубов (Asundi, Kishen, 2000). Из-за упругой природы интактной кости *in vivo* механические нагрузки приводят к примерно 0,2% деформации (Burr et al., 1996).

В течение жизни в кости происходят два процесса: моделирование и ремоделирование. Запутывая ситуацию, ортодонты используют лишь термин «ремоделирование» для описания обоих процессов. Моделирование является доминирующим биологическим процессом во время роста, что приводит к изменениям размера и формы кости. Моделирование в большей степени происходит под влиянием генетических факторов

и функциональных нагрузок и в меньшей степени — системных метаболических стимулов. У взрослых моделирование вызывает физиологический сдвиг в альвеолярном кармане и индуцирует структурную адаптацию кости к различным механическим воздействиям (Frost, 1990a). Во время смещения зуба ширина ПДС и толщина кости поддерживаются за счет координации резорбции и аппозиции, что приводит к смещению всей альвеолы (Baron, 1975b) (рис. 6.10). Однако исследования на животных выявили, что данный процесс намного сложнее (Vignery, Baron, 1980; Tran Van et al., 1982; Baron et al., 1984; King et al., 1992; Keeling et al., 1993; Melsen, 1999). Также было показано, что образование кости происходит в направлении приложенной силы, а резорбция кости — на так называемой стороне растяжения (Mohri et al., 1991; King et al., 1992; Zaffe, Verna, 1995). Наличие в альвеолярной кости маркеров как резорбтивной активности, так и образования новой кости соответствует взаимодействию между остеобластами и остеокластами в процессе ремоделирования (рис. 6.11).

Ремоделирование происходит в разрозненных местах, состоит из чередования резорбции и последующего формирования, связанных в пространстве и во времени базисной мультиклеточной единицей (Frost, 1964). Ремоделирование позволяет адаптироваться кости к механическим нагрузкам, минимизирует повреждения из-за усталости и находится под влиянием действия гормонов и цитокинов (Frost, 1998; Mori, Burr, 1993). Синхронизированный запуск многочисленных базисных мультиклеточных единиц характерен и для стороны сжатия, и для стороны растяжения.

Процесс ремоделирования кости состоит из четырех фаз: активации, резорбции, реверсии и формирования (рис. 6.12). В фазе активации выстилающие клетки из плоских становятся кубической формы преостеобластами и секретируют лиганд (RANKL) рецептора активатора ядерного фактора к-В (RANK), который остается связанным с поверхностью клетки. RANK-рецепторы присутствуют на клеточной мембране преостеокластов из костного мозга, которые после активации RANKL сливаются и дифференцируются в зрелые мультинуклеарные остеокласты и резорбируют кость. Резорбция кости также происходит в результате ингибирования активности остеобластов, например при высвобождении склеростина, который ингибирует образование кости и усиливает апоптоз остеобластов (Winkler et al., 2003). В то же время остеопротегерин (OPG, свободно плавающий рецептор-ловушка из семейства TNF) может связывать RANKL, таким образом препятствуя активации RANK. Доказано, что механизм RANK-RANKL присутствует в ПДС и усиливается при механической нагрузке (Ogasawara et al., 2004). Показано, что местное введение RANKL ускоряет перемещение зубов. Регуляция RANKL запускается воздействием ортодонтической силы и, как было показано, зависит от наличия PGE2, который высвобождается остеобластами и остеоцитами (Kanzaki et al., 2006). При изучении

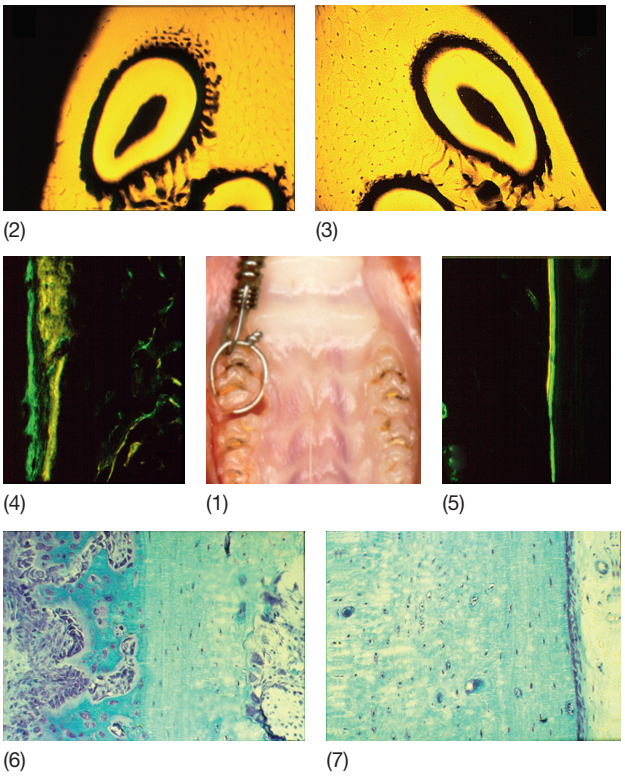

Рис. 6.10. Моделирование альвеолярной кости во время ортодонтического лечения. (1) После применения силы в 25 г у крысы происходит мезиальный наклон первого моляра. После 14 дней лечения, микрорадиографический анализ показал образование новой кости впереди зуба на стороне лечения (2) по сравнению со стороной без лечения (3). С щечной стороны наблюдается периостальное формирование кости, о чем свидетельствуют широкие полосы костных маркеров (4). Зеленый — кальцеин, желтый — тетрациклин. (5) Обратите внимание на тонкие линии костных маркеров на щечной стороне без лечения, в отличие от стороны лечения. (6) При окрашивании толудиновым-синим на стороне лечения под большим увеличением можно увидеть интенсивное образование новой кости активными остеобластами. (7) На стороне отсутствия лечения не определяются какие-либо признаки образования новой кости (с разрешения Verna C. Biology of dental movement. In: Melsen B. and Fiorelli G., eds. Biomechanics in Orthodontics. A Multimedia Textbook. Arezzo, Italy: Libra Ortodonzia, 2000. P. 38–67)

Рис. 6.11. Альвеолярная кость на щечной стороне зуба крысы после 14 сут ортодонтического лечения. На стороне, обращенной к периодонтальной связке (указана стрелками), окрашивание позитивное и на щелочную фосфатазу, т.е. образование кости (темно-синий цвет, левая сторона), и на кислую фосфатазу, т.е. резорбция кости (красный цвет, правая сторона) (с разрешения Verna C. Biology of dental movement. In: Melsen B. and Fiorelli G., eds. Biomechanics in Orthodontics. A Multimedia Textbook. Arezzo, Italy: Libra Ortodonzia, 2000. P. 38–67)

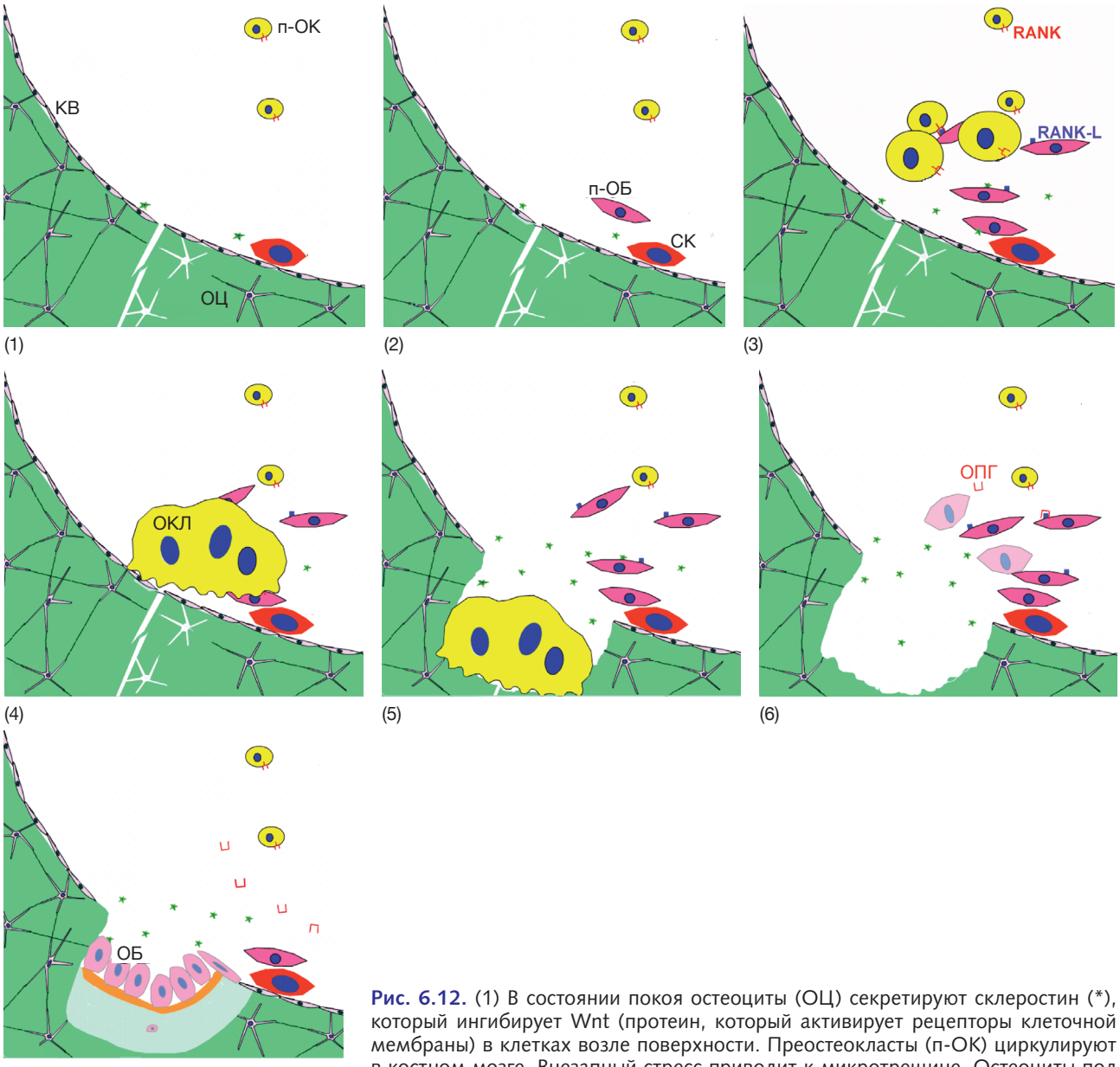

Рис. 6.12. (1) В состоянии покоя остеоциты (ОЦ) секретируют склеростин (*), который ингибирует Wnt (протеин, который активирует рецепторы клеточной мембраны) в клетках возле поверхности. Преостеокласты (п-ОК) циркулируют в костном мозге. Внезапный стресс приводит к микротрещине. Остеоциты под трещиной подвергаются апоптозу. Остеоциты определяют напряжение и секретируют различные факторы, такие как факторы роста, простагландины и оксид азота: КВ — клетки выстилки. (2) Стромальные клетки (СК) на этом этапе освобождаются от ингибирования склеростином, подвергаются действию интерлейкина-1 и образуют преостеобласты. Стромальные клетки также секретируют мононуклеарный фагоцитарный колониестимулирующий фактор (М-КСФ), который помогает в создании преостеокластов. * — рилизинговые факторы. (3) Преостеобласты пролиферируют, а также секретируют большее количество факторов, таких как Wnt, интерлейкины и костные морфогенетические протеины, и начинают экспрессировать рецепторные активаторы для лиганда ядерного фактора к-В (RANK-L) на своей поверхности. На поверхности преостеокластов есть рецепторы RANK-L. Активированные преостеокласты сливаются и образуют остеокласты. (4, 5) Клетки выстилки изменяют свою форму и обнажают коллаген. Остеокласты (ОКЛ) связываются с костным матриксом с помощью интегринов и секретируют кислый катепсин К для резорбции кости. Костная резорбция в этом месте происходит около 2 нед. Выделяются костные факторы роста, инсулиноподобный фактор роста и трансформирующий фактор роста. (6) Преостеобласты пролиферируют и превращаются в остеобласты, которые прекращают вырабатывать RANK-L и начинают секретировать остеопротегерин (ОПГ). Остеопротегерин связывается с RANK-L, что блокирует активацию преостеокластов. (7) Остеобласты (ОБ), выстилающие полость резорбции, начинают секретировать остеоид и минерализируют его, заполняя полость за 3–4 мес. Матрикс также содержит другие протеины и факторы роста, такие как инсулиноподобный фактор роста (IGF) и трансформирующий фактор роста (TGF-β). Некоторые остеобласты становятся остеоцитами, некоторые — клетками выстилки, а некоторые подвергаются апоптозу. Тем временем новые остеоциты налаживают межклеточные связи с более старыми, и после того, как они встраиваются в новую кость, начинают секретировать склеростин и ингибируют поверхностные клетки. Таким образом, устраняется микроповреждение. Новый матрикс накапливает минералы и уплотняется в течение примерно трех последующих лет (с разрешения проф. S. Ott из: Osteoporosis and Bone Physiology. http://courses.washington.edu/bonephys)

ортодонтической нагрузки Kanzaki и соавт. (2004) выяснили, что недостаток остеопротегерина приводил к более высоким уровням костной резорбции в области сжатия, в то время как введение OPG снижало скорость перемещения зуба.

Резорбция кости длится около 2 нед, после которых остеокласты подвергаются запрограммированной клеточной смерти или апоптозу. В фазе реверсии мононуклеарные фагоцитарные клетки взаимодействуют с костью, завершая резорбцию и углубляя лакуну (Eriksen et al., 1994). Преостеобласты мигрируют в полость резорбции и дифференцируются в остеобласты. Граница между резорбированной старой костью и вновь образованной костью называется линией цемента, или реверсивной линией. Фибробласты также мигрируют к цементной линии и выделяют тонкие коллагеновые фибриллы, вокруг которых остеобласты начинают синтезировать остеоид. Фибриллы затем встраиваются в костный матрикс, и последующая минерализация плотно закрепляет их в новой кости (Saffar et al., 1997).

Для образования кости необходима дифференцировка преостеобластов в остеобласты. Первые, скорее всего, привлекаются трансформирующим фактором роста р, относящимся к факторам роста кости. Он происходит из костномозговых стромальных клеток, которые могут дифференцироваться в адипоциты или в остеобласты. Активные, секретирующие остеобласты синтезируют слои остеоида и постепенно заполняют полость. По механизму положительной обратной связи они также секретируют факторы роста, остеопонтин, остеокальцин и другие белки, такие как инсулиноподобный фактор роста 1, интерлейкин-6, костные морфогенетические протеины и фактор роста фибробластов, которые стимулируют активность остеобластов. Когда толщина остеоида достигает примерно 6 мкм, начинается процесс минерализации, и приблизительно через 4 мес полость резорбции заполняется новой костью, с плотно упакованными минеральными кристаллами и значительно повышенной плотностью кости.

И моделирующее движение, и ремоделирование вовлечены в процесс смещения альвеол. Цепь событий, которая трансформирует приложенную силу в клеточную реакцию, необходимую для смещения альвеол, является предметом многочисленных исследований.

Прогиб гидратированной кости вызывало смещение внеклеточных жидкостей через межкристаллические поры в матриксе, а вызванные потоком потенциалы можно было измерить (Weinbaum et al., 1994). Электрические заряды, создаваемые потенциалами потока, могут влиять на соматические процессы остеоцитов, которые посредством вторичных сообщений или низкого сопротивления щелевых контактов передают сигналы сети остеобластов и выстилающих клеток (Cowin et al., 1991) (рис. 6.13). В то же время другие потоковые потенциалы, создаваемые интерстициальными жидкостями, усиливают сигнал (Burger, Klein-Nulen, 1999).

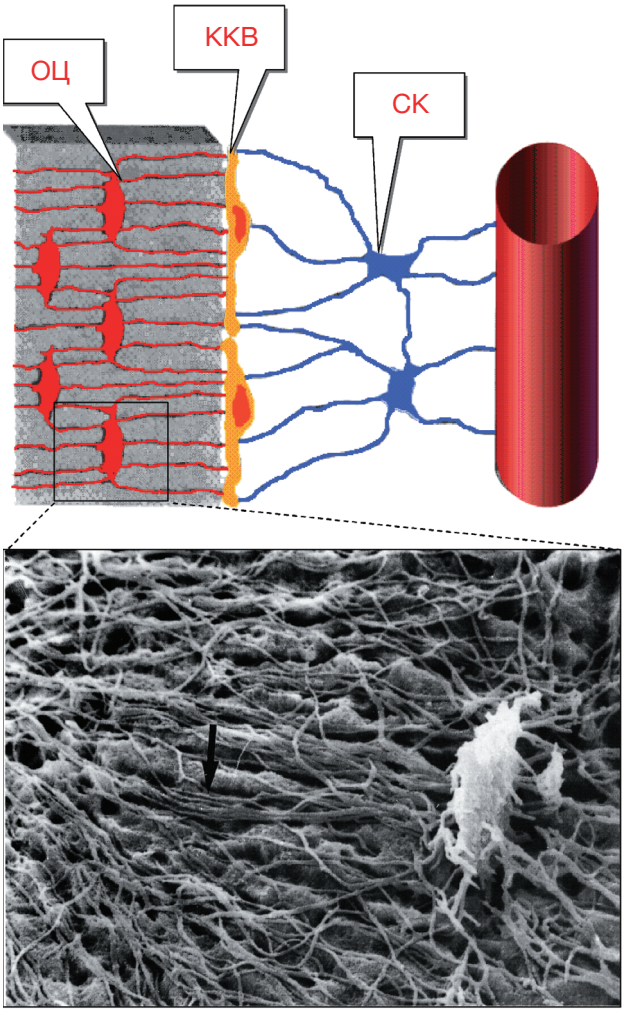

Рис. 6.13. Схема механизма передачи по проводникам. Клетки остеогенной линии [стромальные клетки (СК), остеобласты или клетки костной выстилки (ККВ), остеоциты (ОЦ)] связаны функциональным синцитием, который позволяет остеоцитам выступать в роли сенсоров механической нагрузки. Таким образом, клеточное взаимодействие основано не только на объемной передаче (паракринной и эндокринной стимуляции), но также и на проводниковой передаче, по принципу передачи нервных импульсов (с разрешения G. Marotti // Int. J. Anat. Embriol. 1996. Vol. 101. P. 4 и Firenze University Press // J. Musculoskelet Neuron. Interact. 2000. Vol. 1. N 2. P. 133–136)

Межклеточная жидкость течет через сеть лакун и каналов, как если бы кто-то сдавил наполненную водой губку. Поскольку клеточные мембраны и отростки остеоцитов располагаются внутри данной сети, то они подвергаются прямому воздействию потока межклеточной жидкости при нагрузке (Klein-Nulend et al., 2005). В клетках кости были найдены ионные каналы, активируемые растяжением, но нельзя исключить, что прямая механическая деформация клеточной мембраны и любое нарушение растяжения в экстрацеллюлярном интегрине передают сигнал в ядро остеоцитов (Duncan, Turner, 1995). Недавно было доказано, что у клеток кости есть первичные реснички, которые отходят от поверхности клетки. Они отклоняются во время тока жидкости

и необходимы для остеогенного и резорбтивного ответов на динамический ток жидкости (Malone et al., 2007). Nicolella и соавт. (2005) подтвердили, что остеоциты могут модифицировать размер лакун и диаметр канальцев, тем самым значительно изменяя ток жидкости в кости. При одинаковой скорости потока жидкости в кости более узкий канал усилит механическую нагрузку, в то время как широкий канал — уменьшит. Это может объяснить, почему по мере старения скелет хуже отвечает на растяжение. Используя метод цифровой визуализации техники измерения корреляции растяжения, было доказано, что микроскопическое растяжение примерно на 0,2% увеличивается более чем в 15 раз на уровне лакун остеоцитов. Образцы растяжения отличались выраженной гетерогенностью и в некоторых областях создавали микроповреждения вокруг лакун остеоцитов.

Количество микроповреждений увеличивается из-за усталостной нагрузки в физиологических условиях, что приводит к ремоделированию кости и апоптозу остеоцитов (Noble, 2003). Все больше внимания привлекает роль микротрещин и микроповреждений в запуске резорбции кости во время ортодонтического перемещения зубов. Verna и соавт. (2004) выявили значимое увеличение количества трещин в направлении силы через 1 день от начала лечения. Таким образом, микротрещины могут быть первым проявлением повреждений под воздействием ортодонтической нагрузки (Verna et al., 2004). Возникновение микротрещин при приложении ортодонтической силы кажется еще более вероятным, если принять во внимание, что поверхность, по которой распределены силы (или, как ее называют в литературе, *lamina dura*), представлена сериями довольно мелких костных выступов (рис. 6.14).



Рис. 6.14. (1) Трехмерная реконструкция корня молара крысы и окружающей его альвеолярной кости по результатам микрокомпьютерной томографии с высоким разрешением. (2) Деталь взаимодействия зуб–кость с псевдоокрашиванием мягких тканей. Темно-серый слой отображает менее минерализированную, вновь образованную кость. (3) На приближенном изображении мягких тканей визуализируется тонкая сеть волокон и сосудов, пенетрирующих в альвеолярную кость

Новая теория и ее терминология

На основании результатов исследований в ортопедической стоматологии общеизвестно, что нагрузка приводит к увеличению плотности кости, а снижение нагрузки, как, например, у космонавтов, приводит к снижению плотности костей. Поэтому кажется противоестественным, что ортодонты связывают компрессию с резорбцией.

Изменение формы длинных костей, наблюдаемое после применения нагрузки, является результатом аппозиции на стороне компрессии и резорбции на стороне, где преобладает растяжение. Связь между изменениями формы и биологической активностью в альвеолярной кости была замечена Epker и Frost (1965), которые предположили, что изменения кривизны поверхности альвеолярных стенок определяют места резорбции и образования кости. Во время перемещения зуба так называемая сторона «сдавления» уплощается (становится менее вогнутой), а противоположная сторона, наоборот, становится более вогнутой, так как ее натягивают периодонтальные волокна под напряжением (рис. 6.15). Конечный элемент анализа использовался для изучения передачи нагрузки ортодонтического аппарата через зуб на альвеолярную стенку. Зоны сжатия и растяжения наблюдаются только в том случае, если ПДС моделируется как твердая структура с прямой зависимостью между нагрузкой и деформацией. Однако нереалистично предполагать, что ПДС является твердой структурой из-за ее вязкоэластической природы. Однако если реалистично оценивать свойства материала с учетом его физических свойств и морфологии, становится понятно, что передача стимула альвеолам не может быть объяснена только давлением и растяжением. При применении малых сил, учитывая нелинейные свойства ПДС, натяжение намного превосходит давление (Cattaneo et al., 2005). На стороне «давления» волокна ПДС становятся волнистыми и практически не передают нагрузку на альвеолярную стенку. Поэтому передняя прямая резорбция может рассматриваться как резорбция, вызванная ремоделированием, так как растяжение будет ниже минимальной эффективной деформации, описанной Фростом (1990b). Данная точка зрения подтверждается наблюдением, что даже минимальных силовых воздействий достаточно, чтобы запустить каскад реакций, приводящих к перемещению зуба (Weinstein et al., 1963; Ren et al., 2004). Как представлено на рис. 6.16, в направлении силы в кости отсутствовало натяжение и почти не было компрессионной деформации. В альвеолярной стенке нагрузки растяжения, создаваемые натягиванием волокон ПДС, трансформировались в компрессионные аналогичные подковообразные нагрузки. Это означает, что как растяжение, так и компрессионное сжатие сосуществуют на стороне давления. С этой точки зрения ПДС действует как аппарат дистракции кости с возможным влиянием на регенерацию кости, что особенно необходимо у взрослых пациентов с преимущественно нарушенными зубными рядами (рис. 6.17).

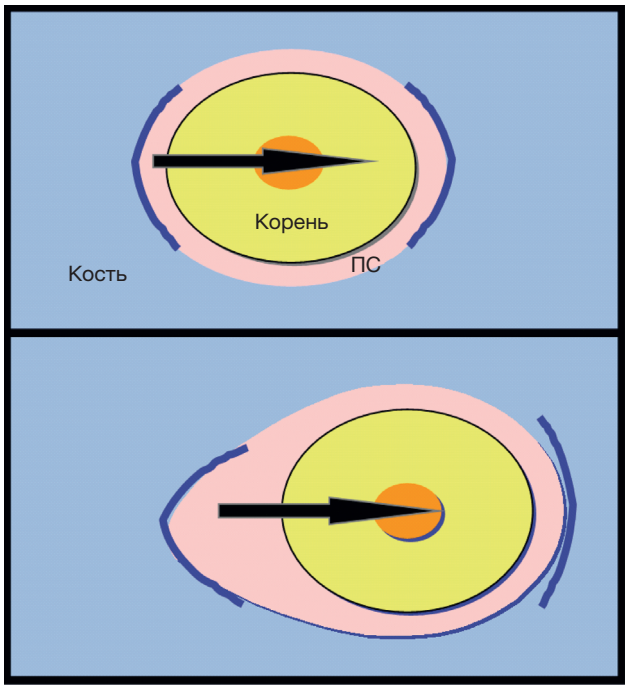

Рис. 6.15. Схематическая иллюстрация деформации альвеолярной кости в горизонтальной плоскости после приложения ортодонтической силы с правой стороны. С той стороны, в которую зуб перемещается, поверхность кости менее вогнутая, так как волокна периодонтальной связки не натянуты. Со стороны, от которой зуб перемещается, поверхность кости более вогнутая, так как волокна периодонтальной связки натянуты. На менее вогнутой стороне преобладают процессы резорбции; на более вогнутой — обычно происходят процессы образования кости. Изменения в форме поверхности кости называются локальными деформациями натяжения и контролируют биологическое поведение в механически индуцированном моделировании [с разрешения Verna C. Biology of dental movement. In: Melsen B. and Fiorelli G., eds. Biomechanics in Orthodontics. A Multimedia Textbook. Arezzo, Italy: Libra Ortodonzia, 2000. P. 38–67]

Прямая фронтальная резорбция редко происходит в начале движения зуба, а так как поверхность *lamina dura* негладкая, то области гиалинизации можно определить на протяжении всего перемещения зуба, даже под воздействием слабых сил (von Bohl et al., 2004a). В альвеолярных стенках под очагами гиалинизации можно наблюдать пустые лакуны остеоцитов, хотя остеоциты в прилежащей альвеолярной кости кажутся интактными. В исследованиях со специфическими маркерами апоптоза были выявлены признаки дегенерации, апоптоза и недостаток выстилающих клеток (Hamaya et al., 2002). На основании указанных данных логичнее говорить о непрямой резорбции как о процессе восстановления. Слово «давление», возможно, остается подходящим для описания случаев с высокой концентрацией сил на маленьких поверхностях, где она больше артериального давления, кровеносные сосуды и составляющие ПДС сжаты, а поверхность корня отделена от альвеолярной кости только областями гиалинизации.

Согласно результатам недавно проведенных исследований, следует избегать слов «давление и растяжение» и использовать вместо них «тканевую реакцию», связанную с распределением сжатия/растяжения, описанную в механостатической теории Фроста (Frost, 2003) (рис. 6.18). Согласно этой теории, незрелая кость обычно наблюдается впереди зуба, а с периостальной поверхности отмечаются признаки быстро ускоряющегося феномена, т.е. процесса заживления (Melsen, 1999; Verna, 1999) (рис. 6.19).

Перемещение зубов может происходить «вместе с костью» или «сквозь кость». Когда зуб движется в мезиодистальном направлении, проблем обычно не возникает. Однако следует уделять особое внимание, когда перемещение должно предусматривать моделирование альвеолярного отростка при перемещении зубов за допустимые пределы, так как успех такого

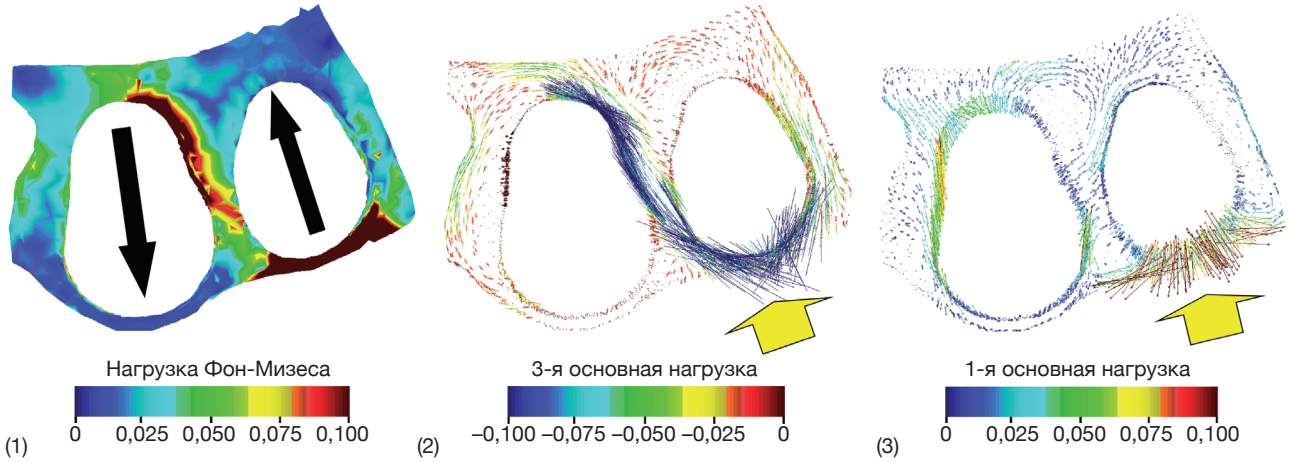

Рис. 6.16. Исследование конечных элементов клыка и премоляра в коронарном срезе альвеолярной кости, когда наклонное перемещение имитируется в направлении стрелки, со свойствами материала, предположительно нелинейными. Распределение нагрузок, описанное Von Mises, показывает, что наименьшие значения приходятся в направлении силы, а с противоположной стороны наблюдается обратное (1). Компрессионные нагрузки — наименьшие в направлении силы (2), а нагрузки растяжения демонстрируют обратную закономерность (3). Обратите внимание, что в одной области присутствуют как компрессионные нагрузки, так и нагрузки растяжения (желтая стрелка) (Cattaneo P. et al. The finite element method: a tool to study orthodontic tooth movement // J. Dent. Res. 2005. Vol. 84. N 5. P. 428–433. Copyright © 2005, Reprinted by permission of SAGE Publications).

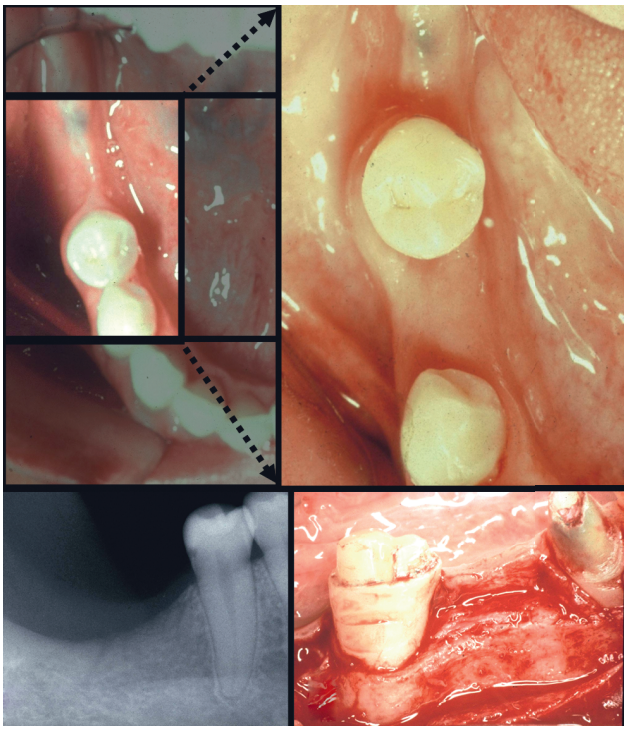

(1) (2)

Рис. 6.17. Движение зуба через кость в беззубой части альвеолярного гребня с отсутствием костной ткани (1, верх и низ). Альвеолярное смещение позволяет перемещаться всей альвеоле полностью (2, верхняя часть), и при образовании новой кости в полной мере проявляется остеогенный потенциал периодонтальной связки (2, нижняя часть) (из архива A. Fontenelle)

лечения зависит от движения «вместе с костью». При движении против кортикальной кости следует минимизировать гиалинизацию, чтобы добиться прямой резорбции (Baron, 1975b). При тонкой надкостнице и гиалинизации происходит непрямая резорбция с периостальной стороны, приводящая к генерации костной фенестрации. Классификация перемещения зубов «с костью» или «сквозь кость» может быть пересмотрена в перспективе истории нагрузки.

- «С костью»: механическая нагрузка в узких пределах «окна умеренной перегрузки» (1500–3000 единиц микродеформации). Смещение образования пластинчатой кости и небольшое количество микроповреждений.
- «Сквозь кость»: механическая нагрузка превышает 3000 единиц микродеформации, «окно патологической перегрузки». Гиалинизация ПДС, ишемический некроз выстилающих клеток и микроповреждения кости в направлении силы восстанавливаются увеличением частоты активации базисных мультиклеточных единиц и разрушением альвеолярной стенки.

Моделирование альвеолярного отростка при движении зуба «с костью» позволяет врачам проводить перемещение зубов, которое ранее казалось невозможным (см. рис. 6.17).

Факторы, зависящие от ортодонта

Локальное распределение напряжения/деформации определяется вектором воздействия силы, что можно отследить, изменяя соотношение момента к силе, приложенной в области брекета. Ортодонт управляет такими переменными, как величина, распределение, время приложения силы, постоянство или прерывистость, а также продолжительность воздействия.

Виды силового воздействия подразделяются на постоянное, прерванное постоянное или переменное (Reitan, Rygh, 1994). На тканевом уровне изменения в распределении нагрузки/деформации являются продуктами взаимодействия применяемой силовой системы с функциональными изменениями, такими как жевание и глотание (рис. 6.20). Индивидуальные стимулы должны быть выше порогового значения для начальной реакции, а продолжительность стимулов должна быть достаточной для запуска каскада биологических реакций. Из-за вязкоэластической природы ПДС величина и продолжительность стимула взаимосвязаны. Если убрать влияние всех окружающих тканей, то даже столь малая сила, как 4 г, может быть достаточным стимулом (Weinstein et al., 1963). Однако определить оптимальный уровень силы для эффективного ортодонтического перемещения зуба, скорее всего, невозможно, так как существует огромное количество влияющих факторов (Melsen et al., 2007). Nikolai подсчитал, что величина капиллярного давления крови (между 20 и 47 г/см^2) является тем пределом, выше которого происходит некроз вслед за полной ишемией ПДС (Nikolai, 1975). Величину нагрузки следует подбирать, принимая во внимание индивидуальные особенности поддерживающих структур.

Несъемные аппараты оказывают постоянное силовое воздействие, обеспечивая низкий уровень сил, а колебания в распределении нагрузки/деформации в периодонте все еще происходят как результат функции, и таким образом биологическая реакция имитирует реакцию, возникающую при переменном воздействии. Только при применении стальной назубной проволоки и при коротком межбрекетном расстоянии ПДС будет воспринимать ортодонтическую силовую систему как постоянную (Andersen et al. 1991). Таким образом, следует пересмотреть термины «постоянная» и «переменная». Lanyon и Rubin доказали, что продолжительная нагрузка не запускает биологическую реакцию, в то время как переменная нагрузка достаточна для сохранения костной архитектуры (Lanyon, Rubin, 1984). Похоже, что увеличение скорости перемещения зуба, наблюдаемое при низких силах, является отражением переменной системы сил, воздействующей на периодонт.

Факторы, связанные с пациентом

Возраст

С возрастом происходят изменения в тканях, поддерживающих зуб (рис. 6.21). На уровне ПДС с возрастом

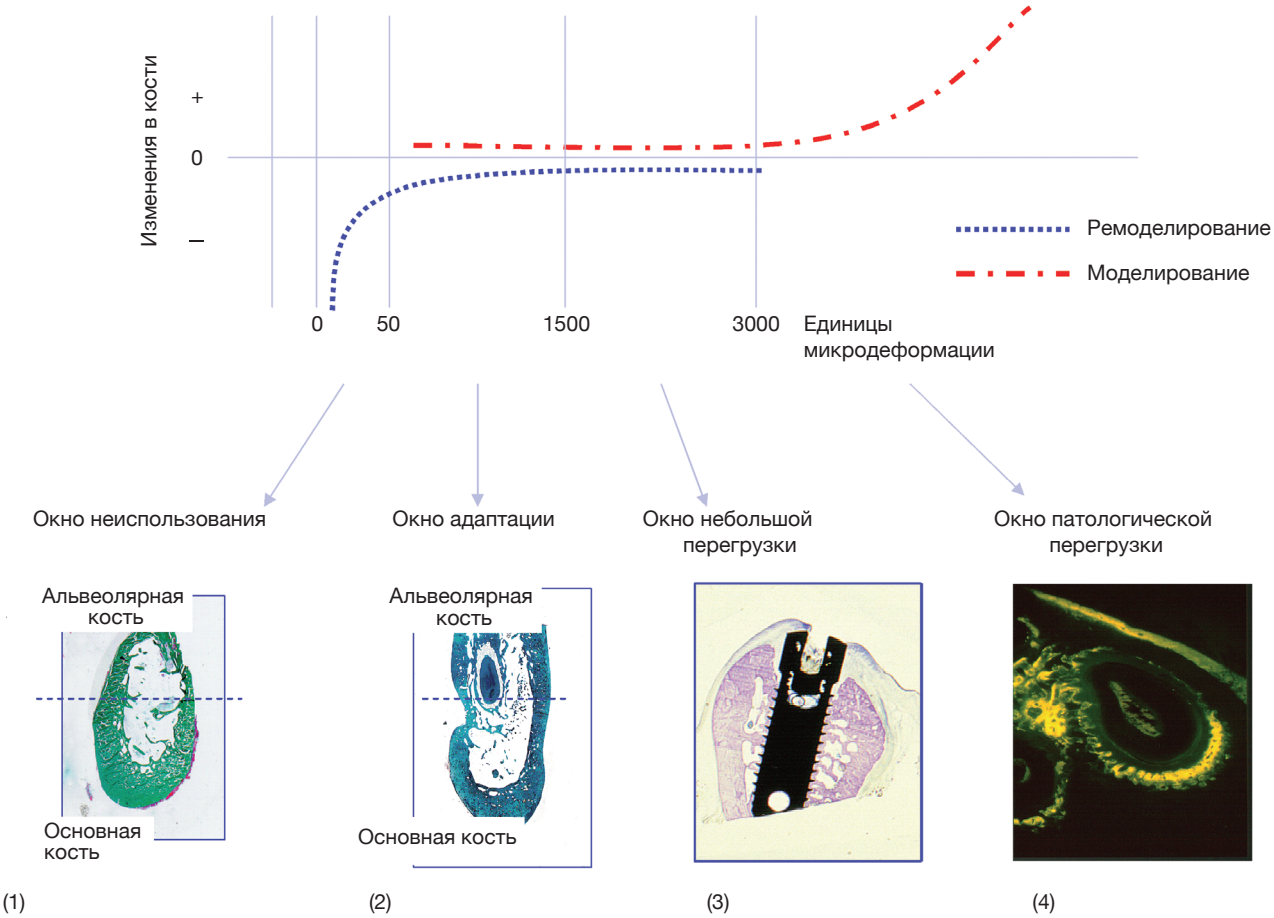

Рис. 6.18. Описывая механическое использование кости, Фрост выделил четыре «окна» в соответствии с увеличением размера костного растяжения, когда ремоделирование, моделирование и быстрый акселерационный феномен происходят в различных объемах. (1) Острое окно неиспользования, когда ремоделирование увеличивается в 5 раз, но нет признаков моделирования или быстрого акселерационного феномена. Минимальное эффективное растяжение для ремоделирования в данном случае составляет 50–100 единиц микродеформации. Такое может происходить в случае резорбции беззубых гребней. (2) Окно адаптации (между 50–100 и 1000–1500 единицами микродеформации), когда базисные мультиклеточные единицы уравнивают резорбцию и образование новой кости, без ремоделирования или быстрого акселерационного феномена. Это способствует сохранению кости и ее прочности, что происходит во время обычной механической нагрузки на кость. (3) Окно небольшой перегрузки (между 1000–1500 и 3000 единиц микродеформации), когда обычно происходит ламеллярное смещение, с нормальным образованием базисных мультиклеточных единиц, без быстрого акселерационного феномена и с небольшими микроповреждениями. Минимальное эффективное растяжение в данном случае составляет 1500 единиц микродеформации. Обычно это происходит при адаптации костей к росту и при растяжении, обусловленном некоторыми зубными имплантатами (моделирование). (4) Окно патологической перегрузки (>3000 единиц микродеформации), где происходит микроповреждение и базисные мультиклеточные единицы увеличиваются в процессе восстановления. В то же время базисные мультиклеточные единицы увеличиваются за счет быстрого акселерационного феномена, и происходит перемещение незрелой кости. Минимальное эффективное патологическое растяжение в этом случае составляет 3000 единиц микродеформации. Избыточная ортодонтическая нагрузка может с легкостью вызвать такую реакцию, что в результате приведет к ослаблению костной структуры. При 25 000 единицах микродеформации кость достигает своих пределов преодоления напряжения, и происходит перелом. Некоторые немеханические факторы (гены, гормоны, витамины, минералы, лекарственные средства и другие агенты) способны изменять перечисленные выше параметры минимального эффективного растяжения (Frost, 1998), что объясняет некоторые заболевания (с разрешения Verna C. Biology of dental movement. In: Melsen B. and Fiorelli G., eds. Biomechanics in Orthodontics. A Multimedia Textbook. Arezzo, Italy: Libra Ortodonzia, 2000. P. 38–67)

снижаются метаболизм коллагена и пролиферативная активность фибробластоподобных клеток (Kyomen, Tanne, 1997). Также с возрастом увеличивается соотношение основного вещества, как к коллагену, так и к клеточной популяции (фибробластов, остеобластов и цементобластов) (Manson, Lucas, 1962). Как результат, начальная тканевая реакция на ортодонтическую силовую систему развивается с задержкой.

Кроме того, у взрослых по сравнению с подростками меньше относительная величина костной поверхности, покрытой активными остеобластами, и меньшее количество остеокластов (Melsen, Mosekilde, 1980; Jager, 1996). У пожилых меньшее содержание костного мозга, в нем становится меньше клеток, а альвеолярные стенки в основном состоят из плотной пластинчатой кости с немногочисленными отверстиями

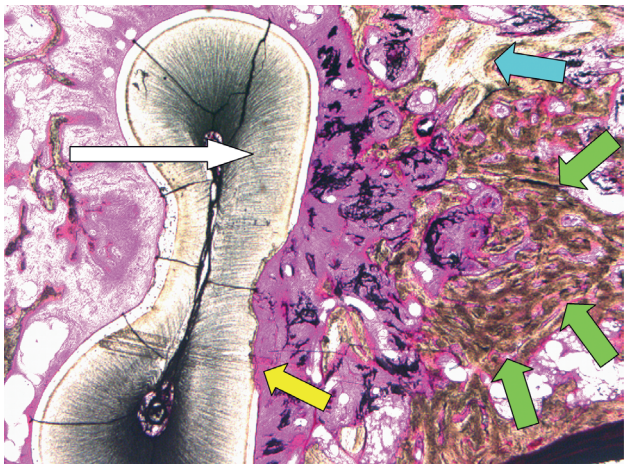

Рис. 6.19. Горизонтальный срез нижней челюсти обезьяны после применения ортодонтической нагрузки (белая стрелка). Обратите внимание, что в направлении действия силы образуется незрелая кость, что свидетельствует о феномене быстрого акселерационного восстановления ткани (зеленые стрелки). Незрелая кость не такая плотная, как зрелая (синяя стрелка). На так называемой стороне «сжатия» также происходит резорбция корней (желтая стрелка)

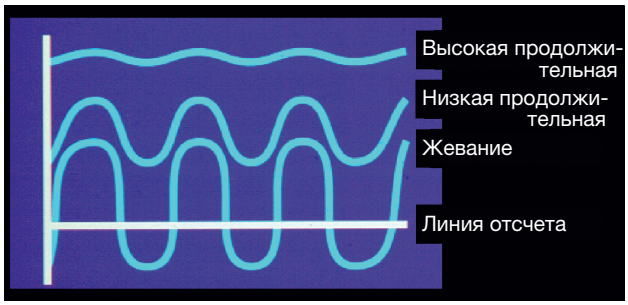

Рис. 6.20. Ритмичная активность во время жевания мешает силам, создаваемым ортодонтическим аппаратом. Чем меньше сила, тем больше влияет жевательная активность, как показано на диаграмме. Другими словами, так называемые постоянные слабые силы на самом деле периодические из-за отрицательного влияния жевания. С другой стороны, использование больших сил обеспечивает преимущественно постоянность воздействия, так как жевание на них не влияет. Тем не менее постоянные силы более разрушительны для периодонтальной связки, чем периодически действующие силы (с разрешения Verna C. Biology of dental movement. In: Melsen B. and Fiorelli G., eds. Biomechanics in Orthodontics. A Multimedia Textbook. Arezzo, Italy: Libra Ortodonzia, 2000. P. 38–67)

в костный мозг (Jager, 1996). Задержка или отсутствие компенсаторного остеогенеза у периостального края, наблюдаемая с возрастом, может привести к потере высоты альвеолярных гребней и к увеличению риска дегисценции кости. Было установлено, что кортикальная пористость нижней челюсти увеличивается с возрастом (Manson, Lucas, 1962). В случае патологических изменений метаболизма костной ткани и/или прогрессирования заболевания периодонта возрастная потеря краевой кости может усугубляться.

Тканевая реакция, необходимая для ортодонтического перемещения зуба, не зависит от возраста, но обусловливает различия методов лечения у молодых и взрослых пациентов. У взрослых используемые силы должны быть меньше, чем у детей, особенно в начале перемещения зуба, так как пул клеток, доступных для запуска биологических реакций, меньше. Harris и Baker (1990) при изучении высоты альвеолярного гребня до и во время лечения у подростков и взрослых выявили большую убыль костной ткани у взрослых, но главные отличия были обнаружены в начале лечения. Это подчеркивает важность тщательной оценки пародонтального статуса перед лечением и то, что ортодонтическое лечение при его правильном выполнении не является риском само по себе (Harris, Baker, 1990). У крыс скорость перемещения зубов выше, а задержка меньше у молодых особей по сравнению с более возрастными (Bridges et al., 1988), что соответствует наблюдению Reitan (1951) о задержке образования кости у взрослых и низкому ответу уровней цитокинов в кревикулярной жидкости взрослых крыс после ортодонтической нагрузки (Ren et al., 2002). Другим объяснением более длительной задержки у взрослых крыс может служить более узкая ПДС, что делает ее более подверженной гиалинизации (Kabasawa et al., 1996). По данным Ren и соавт. (2003), как только движение зуба началось, оно может быть одинаково результативным как у молодых, так и у взрослых пациентов.

(1)

(2)

Рис. 6.21. Кость верхней челюсти черепа подростка (1) и взрослого (2) человека. Обратите внимание, что с возрастом происходит горизонтальная убыль кости, что определяется при сравнении двух челюстей на рисунке (с разрешения Melsen B. and Fiorelli G., eds. Biomechanics in Orthodontics. A Multimedia Textbook. Arezzo, Italy: Libra Ortodonzia, 2000. P. 38–67)

Изменения метаболизма

Реакция альвеолярной кости на воздействие ортодонтических сил взаимодействует с протекающими процессами ремоделирования кости, на которые влияют системные факторы. Поскольку доля пациентов с метаболическими заболеваниями и длительно принимающих лекарства увеличивается с возрастом, то влияние костного метаболизма на ортодонтическое перемещение зуба становится особенно важным при лечении взрослых пациентов (табл. 6.1).

В эксперименте скорость перемещения зуба вторично увеличивалась из-за возрастания метаболизма кости, вызванного снижением уровня эстрогенов в менопаузе или после овариоэктомии (Yamashiro et al., 1994; Arslan et al., 2007). С другой стороны, введение эстрогена нейтрализует данные изменения и снижает скорость перемещения зубов. При беременности (Hellsing, Hammarstrom, 1991) и лактации ускоряются метаболизм костной ткани и скорость перемещения зубов, так же как и при диете с низким содержанием кальция, возможно, из-за вторичного гиперпаратиреоидизма (Goldie, King, 1984). Ускорить метаболизм костной ткани можно также введением тиреоидного гормона и тем самым способствовать более быстрому перемещению зубов (Verna et al., 2000). Yamasaki и соавт. (1984) предложили проводить инъекции простагландинов с целью локального увеличения резорбции. Однако их методика не была внедрена в повседневную практику из-за болезненности самой процедуры и того факта, что связь между резорбцией и образованием кости не совсем ясна.

Многие взрослые пациенты по разным причинам принимают стероиды, но их влияние на перемещение зубов зависит от длительности их приема, так как лечение кортикостероидами первоначально подавляет метаболизм кости, но постепенно приводит к вторичному гиперпаратиреозу (Kalia et al., 2004).

Было установлено, что прием витамина D увеличивал скорость перемещения зубов (Takano-Yamamoto et al., 1992).

Частое использование нестероидных противовоспалительных средств задерживает перемещение зубов из-за их влияния на синтез простагландинов. Клинически из обезболивающих препаратов на движение зуба не влияет парацетамол (Ацетаминофен♠⊗) (Mohammed et al., 1989; Kehoe et al., 1996; Arias, Marquez-Orozco, 2007).

Все большее число пожилых пациентов принимают бисфосфонаты для лечения остеопороза. Изначально бисфосфонаты применяли для лечения метаболических заболеваний и новообразований костей. Из-за частого использования для лечения остеопороза взрослые потенциальные ортодонтические пациенты могут находиться на лечении бисфосфонатами. Механизм действия бисфосфонатов основан на снижении пролиферации и ингибировании функции остеокластов, а также они вызывают продуцирование остеобластами остеокласт-ингибирующих факторов. Эффект бисфосфонатов широко описывался как снижение резорбтивной активности, но происходит и общее подавление метаболизма, так как альтерация также включает в себя период формирования новой кости в цикле ремоделирования (Follet et al., 2007). При продолжительном применении средний возраст отдельных единиц увеличивается, и в результате увеличивается хрупкость, и накапливаются микроповреждения.

Таблица 6.1. Влияние системных факторов и лекарственных препаратов на индуцированное перемещение зуба (с изм. из: Gameiro et al., 2007)

	Влияние на метаболизм кости	Влияние на движение зуба
Эстроген	↓ резорбция кости	↓ подвижность зуба
Андроген	↓ резорбция кости	Не доказано
Релаксин	↑ резорбция кости	↑ подвижность зуба
Тиреоидные гормоны	↑ скорость ремоделирования кости ↑ резорбция кости	↑ подвижность зуба ↓ резорбция корня
Паратиреоидные гормоны	↑ резорбция кости	↑ подвижность зуба
Витамин D	↑ скорость ремоделирования кости ↑ резорбция кости	↑ подвижность зуба
Нестероидные противовоспалительные лекарственные средства		
Ацетилсалициловая кислота (Аспирин♠)	↓ резорбция кости	↓ подвижность зуба
Диклофенак	↓ резорбция кости	↓ подвижность зуба
Ибупрофен	↓ резорбция кости	↓ подвижность зуба
Индометацин	↓ резорбция кости	↓ подвижность зуба
Целекоксиб	↓ резорбция кости (*in vitro*)	Не влияет
Кортикостероиды	↑ резорбция кости (длительное применение)	↑ подвижность зуба
Бисфосфонаты	↓ резорбция кости	↓ подвижность зуба
Парацетамол (Ацетаминофен♠⊗)	Не доказано	Не влияет

Поскольку ожидается рост числа пациентов, принимающих различные виды бисфосфонатов, для ортодонта крайне важно тщательно изучить анамнез пациента в отношении приема медикаментов. Эффект бисфосфонатов зависит от дозы и продолжительности лечения. У пациентов с низким риском, т.е. у тех, кто принимает бисфосфонаты внутрь и в течение короткого промежутка времени, можно ожидать значительного замедления перемещения зубов и компромиссного лечения. При наличии существенного риска побочного эффекта следует избегать объемного ортодонтического вмешательства. Zahrowski в 2007 г. предложил проактивный подход к лечению бисфосфонатами. Он рекомендовал медицинский скрининг, консультирование пациента, подписание информированного согласия и, возможно, изменения в предлагаемых планах лечения.

Одним из побочных эффектов бисфосфонатов является развитие остеонекроза челюстной кости, из которых 60% развивается вторично после стоматологического вмешательства. Обзор современной литературы показал, что большинство случаев некроза челюстей происходило у раковых пациентов с метастазами в кости, получавших бисфосфонаты внутривенно. Однако у пациентов, принимавших препараты для лечения остеопороза внутрь перорально, также отмечались случаи остеонекроза челюстей (Woo et al., 2006). Перед тем как стали обращать внимание на ятрогенные повреждения, вызываемые этими препаратами, бисфосфонаты вводили инъекционно для значительного снижения количества остеокластов и последующего уменьшения резорбции корня и увеличения субпериостальной стабильности (Adachi et al., 1994; Igarashi et al., 1994, 1996; Liu et al., 2004).

Резорбция верхушки корня, вызванная ортодонтическим лечением

Внешняя резорбция корня — это известный феномен, связанный с ортодонтическим лечением (Killiany, 2002; Segal et al., 2004). Существует несколько вероятных факторов риска возникновения такого вида резорбции, связанных как с индивидуальным пациентом, так и с проводимым лечением, но пока не удалось установить прямые причинные факторы (Vlaskalic et al., 1998).

Среди факторов, связанных с пациентом, предположили возможное влияние генетики, иммунной системы и перенесенных заболеваний (Baumrind et al., 1996; Harris et al., 1997). Однако в большинстве исследований упор был сделан на факторы, связанные с лечением. В недавно проведенном метаанализе Сегал и соавт. (Segal et al., 2004) установили, что средняя резорбция верхушки корня сильно коррелирует с общим апикальным смещением ($r = 0{,}822$) и продолжительностью лечения ($r = 0{,}852$). Таким образом, итоговую величину перемещения верхушки корня и продолжительность лечения следует считать факторами риска.

Также на риск резорбции корня влияет тип применяемого для лечения аппарата. Несъемные аппараты более травматичны, чем съемные (Linge, Linge, 1991). Значение также имеет и величина приложенной силы, так как сила, превышающая оптимальное давление крови в капиллярах, приведет к периодонтальной ишемии, а она, в свою очередь, к резорбции корней (Harry, Sims, 1982). Чаще всего резорбцию корня оценивали в одном измерении, как максимум бидименсионно, но как только резорбция кости была отражена объемно, сразу еще более очевидным стало, что большие силы обусловливают большую в 3,31 раза резорбцию, чем малые силы (Chan, Darendeliler, 2004) (рис. 6.22). Однако Мальта и соавт. (Maltha et al., 2004) выяснили как при двух-, так и при трехмерном обследовании, что силовой режим и продолжительность лечения имеют большее влияние на резорбцию корней, чем величина силы. Постоянные силы более разрушительны, чем прерывистые, а использование суперэластичных дуг приводит к большей резорбции, чем использование дуг из нержавеющей стали (Acar et al., 1999). От типа дуги зависела не только степень резорбции корней, но и глубина полостей, так, объем кратеров резорбции был в 140 раз больше при использовании суперэластических дуг по сравнению со стальными (Weiland, 2003).

При перерыве в лечении на 2–3 мес у пациентов с резорбцией корней степень резорбции снижается (Levander et al., 1994). Из всех видов перемещений зубов наибольший риск несет интрузия, но если она выполняется малыми силами, то резорбция незначительна и не влияет на прогноз даже у взрослых

(1)



(2)

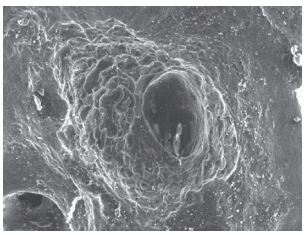

(3)

Рис. 6.22. (1) Средние объемы резорбции корней премоляров после применения малых и больших сил. Резорбцию корней под действием ортодонтических сил сравнивали с резорбцией без лечения. Более того, большие силы вызвали значительно большую резорбцию, чем легкие силовые воздействия. (2–3) Представлена трехмерная реконструкция резорбционной полости в случаях воздействия малых и больших сил соответственно (из архива A. Darendeliler)

пациентов с поврежденными пародонтитом зубами (Melsen et al., 1989). Parker и соавт. выяснили, что интрузия с лингвальным корневым торком является фактором риска резорбции корня, в то время как дистальная корпусная ретрузия, экструзия и лингвальный наклон коронок не оказывают видимого эффекта (Parker, Harris, 1998). Движения «качания» зубов взаимосвязаны с резорбцией их корней, и сведения о том, что резорбция чаще происходит при применении межчелюстных эластических тяг, особенно в области зубов, к которым непосредственно приложена нагрузка, могут подтверждать данную гипотезу (Mirabella, Artun, 1995).

Таким образом, встает вопрос о более высокой предрасположенности взрослых пациентов к резорбции корней, так как их цемент шире, ПДС тоньше, а сосудистая и пролиферативная активность снижены (Kyomen, Tanne, 1997). Harris и соавт. (1990) не выявили каких-то различий между подростками и взрослыми пациентами, прошедшими ортодонтическое лечение, но многие взрослые пациенты имели большее количество резорбций корней до лечения. В заключение можно сказать, что если проведено тщательное обследование пациента, то риск резорбции корней у взрослых пациентов не считается противопоказанием к ортодонтическому лечению.

Литература

Acar A., Canyurek U., Kocaaga M. and Erverdi N. Continuous vs. discontinuous force application and root resorption // Angle Orthod. 1999.Vol. 69. P. 159–163.

Adachi H., Igarashi K., Mitani H. and Shinoda H. Effects of topical administration of a bisphosphonate (risedronate) on orthodontic tooth movements in rats // J. Dent. Res. 1994. Vol. 73. P. 1478–1486.

Amir L.R., Li G., Schoenmaker T., Everts V. and Bronckers A.L. Effect of thrombin peptide 508 (TP508) on bone healing during distraction osteogenesis in rabbit tibia // Cell Tissue Res 2007. Vol. 330. P. 35–44.

Andersen K.L., Mortensen H.T., Pedersen E.H. and Melsen B. Determination of stress levels and profiles in the periodontal ligament by means of an improved three-dimensional finite element model for various types of orthodontic and natural force systems // J. Biomed Eng.1991. Vol. 13. P. 293–303.

Arias O.R. and Marquez-Orozco M.C. Aspirin, Acetaminophen and ibuprofen: Their effects on orthodontic tooth movement // Am. J. Orthod. Dentofacial Orthop. 2007. Vol. 130. P. 364–370.

Arslan S.G., Arslan H., Ketani A. and Hamamci O. Effects of estrogen deficiency on tooth movement after force application: an experimental study in ovariectomized rats // Acta Odontol. Scand. 2007. Vol. 65. P. 319–323.

Asundi A. and Kishen A. A strain gauge and photoelastic analysis of in vivo strain and in vitro stress distribution in human dental support-ing structures // Arch. Oral Biol. 2000. Vol. 45. P. 543–550.

Barnett N.A. and Rowe D.J. A comparison of alveolar bone in young and aged mice // J. Periodontol. 1986. Vol. 57. P. 447–452.

Baron R. Histophysiologie des reaction tissulaires au cours du deplacement orthodontique. In Chateau M (ed.) Orthopedie dento-faciale. Bases fondamentales // J. Prélat, Paris. 1975a. P. 328–364.

Baron R. Remodeling of alveolar bone in spontaneous and induced tooth displacement // Revue d Orthopedie Dento Faciale. 1975b. Vol. 9. P. 309–325.

Baron R., Tross R. and Vignery A. Evidence of sequential remodeling in rat trabecular bone: morphology, dynamic histomorphometry, and changes during skeletal maturation // Anat. Rec. 1984.Vol. 208. P. 137–145.

Baumrind S., Korn E.L. and Boyd R.L. Apical root resorption in orthodontically treated adults // Am. J. Orthod. Dentofacial Orthop. 1996. Vol. 110. P. 311–320.

Benjamin M. and Hillen B. Mechanical influences on cells, tissues and organs — 'Mechanical Morphogenesis' // Eur. J. Morphol. 2003. Vol. 41. P. 3–7.

Bien S.M. Hydrodynamic damping of tooth movement // J. Dent. Res. 1966. Vol. 45. P. 907–914.

Bridges T., King G. and Mohammed A. The effect of age on tooth movement and mineral density in the alveolar tissues of the rat // Am. J. Orthod. Dentofacial Orthop. 1988. Vol. 93. P. 245–250.

Burger E.H. and Klein-Nulen J. Responses of bone cells to biome-chanical forces in vitro // Adv. Dent. Res. 1999. Vol. 13. P. 93–98.

Burr D.B., Milgrom C., Fyhrie D., Forwood M., Nyska M., Finestone A., Hoshaw S., Saiag E. and Simkin A In vivo measurement of human tibial strains during vigorous activity // Bone. 1996. Vol. 18. P. 405–410.

Cattaneo P. M., Dalstra M., Melsen B The finite element method: a tool to study orthodontic tooth movement // J. Dent. Res. 2005. Vol. 84. P. 428–433.

Chan E.K. and Darendeliler M.A Exploring the third dimension in root resorption // Orthod. Craniofac. Res. 2004. Vol. 7. P. 64–70.

Chang H.N., Garetto L.P. , Potter R.H., Katona T.R., Lee C.H. and Roberts W.E. Angiogenesis and osteogenesis in an orthopedically expanded suture // Am. J. Orthod. Dentofacial Orthop. 1997. Vol. 111. P. 382–390.

Chicurel M.E., Singer R.H., Meyer C.J. and Ingber D.E. Integrin binding and mechanical tension induce movement of mRNA and ribosomes to focal adhesions // Nature. 1998. Vol. 392. P. 730–733.

Cowin S.C., Moss-Salentijn L. and Moss M.L. Candidates for the mechanosensory system in bone // J. Biomed. Eng. 1991. Vol. 113. P. 191–197.

Cureton S.L. and Cuenin M. Surgically assisted rapid palatal expan-sion: orthodontic preparation for clinical success // Am. J. Orthod. Dentofacial Orthop. 1999. Vol. 116. P. 46–59.

Danciu T.E., Gagari E., Adam R.M., Damoulis P. D. and Freeman M.R. Mechanical strain delivers anti-apoptotic and proliferative signals to gingival fibroblasts // J. Dent. Res. 2004. Vol. 83. P. 596–601.

Davidovitch Z., Nicolay O.F., Ngan P. W. and Shanfeld J.L. Neurotransmitters, cytokines, and the control of alveolar bone remodeling in orthodontics // Dent. Clin. North Am. 1988. Vol. 32. P. 411–435.

Duncan R.L. and Turner C.H. Mechanotransduction and the functional response of bone to mechanical strain // Calcif. Tissue Int. 1995.Vol. 57. P. 344–358.

Ehrlich P. J. and Lanyon L.E. Mechanical strain and bone cell function: a review // Osteoporos Int. 2002Vol. 13. P. 688–700.

Epker B.N. and Frost H.M. Correlation of bone resorption and formation with the physical behavior of loaded bone // J. Dent. Res. 1965. Vol. 44. P. 33–41.

Eriksen E.F., Axelrod D.W. and Melsen F. Bone Histomorphometry. New York, NY: Raven Press. 1994

Follet H., Li J., Phipps R.J., Hui S., Condon K. and Burr D.B. Risedronate and alendronate suppress osteocyte apoptosis following cyclic fatigue loading // Bone 2007. Vol. 40. P. 1172–1177.

Frost H.M. Dynamics of bone remodeling. In Frost H.M. (ed.) Bone Biodynamics. Boston, MA: Little, Brown. 1964. P. 315–333.

Frost HM Skeletal structural adaptations to mechanical usage (SATMU): 1. Redefining Wolff's law: the bone modeling problem // Anat. Rec. 1990a. Vol. 226. P. 403–413.
Frost H.M. Skeletal structural adaptations to mechanical usage (SATMU): 2. Redefining Wolff's law: the remodeling problem // Anat. Rec. 1990b. Vol. 226. P. 414–422.
Frost H.M. A brief review for orthopedic surgeons: fatigue damage (microdamage) in bone (its determinants and clinical implications) // J. Orthop. Sci. 1998. Vol. 3. P. 272–281.
Frost H.M. Bone's mechanostat: a 2003 update. Anat Rec A Discov Mol Cell Evol Biol 2003Vol. 275. P. 1081–1101.
Fukui T. Analysis of stress-strain curves in the rat molar periodontal ligament after application of orthodontic force // Am. J. Orthod. Dentofacial Orthop. 1993. Vol. 104. P. 27–35.
Fukui T., Yamane A., Komatsu K. and Chiba M. Restoration of mechanical strength and morphological features of the periodontal ligament following orthodontic retention in the rat mandibular first molar // Eur. J. Orthod. 2003. Vol. 25. P. 167–174.
Gameiro G.H., Pereira-Neto J.S., Magnani M.B. and Nouer D.F. The influence of drugs and systemic factors on orthodontic tooth movement // J. Clin. Orthod. 2007. Vol. 41. P. 73–78.
Goldie R.S. and King G.J. Root resorption and tooth movement in orthodontically treated, calcium-deficient, and lactating rats // Am. J. Orthod. 1984. Vol. 85. P. 424–430.
Grimm FM Bone bending, a feature of orthodontic tooth movement // Am. J. Orthod. 1972. Vol. 62. P. 384–393.
Hamaya M., Mizoguchi I., Sakakura Y., Yajima T. and Abiko Y. Cell death of osteocytes occurs in rat alveolar bone during experimental tooth movement // Calcif. Tissue Int. 2002. Vol. 70. P. 117–126.
Harris E.F. and Baker W.C. Loss of root length and crestal bone height before and during treatment in adolescent and adult orthodontic patients // Am. J. Orthod. Dentofacial Orthop. 1990. Vol. 98. P. 463–469.
Harris E.F., Kineret S.E. and Tolley E.A. A heritable component for external apical root resorption in patients treated orthodontically // Am. J. Orthod. Dentofacial Orthop. 1997. Vol. 111. P. 301–309.
Harry M.R. and Sims M.R. Root resorption in bicuspid intrusion. A scanning electron microscope study // Angle Orthod. 1982. Vol. 52. P. 235–258.
Heller I.J. and Nanda R. Effect of metabolic alteration of periodontal fibers on orthodontic tooth movement. An experimental study // Am. J. Orthod. 1979. Vol. 75. P. 239–258.
Hellsing E. and Hammarström L. The effects of pregnancy and fluoride on orthodontic tooth movements in rats // Eur. J. Orthod. 1991. Vol. 13. P. 223–230.
Igarashi K., Mitani H., Adachi H. and Shinoda H. Anchorage and retentive effects of a bisphosphonate (AHBuBP) on tooth movements in rats // Am. J. Orthod. Dentofacial Orthop. 1994. Vol. 106. P. 279–289.
Igarashi K., Adachi H., Mitani H. and Shinoda H. Inhibitory effect of the topical administration of a bisphosphonate (risedronate) on root resorption incident to orthodontic tooth movement in rats // J. Dent. Res. 1996. Vol. 75. P. 1644–1649.
Ingber D.E. Tensegrity: the architectural basis of cellular mechan-otransduction // Annu. Rev. Physiol. 1997. Vol. 59. P. 575–599.
Ingman T., Apajalahti S., Mantyla P. , Savolainen P. and Sorsa T. Matrix metalloproteinase-1 and -8 in gingival crevicular fluid during ortho — dontic tooth movement: a pilot study during 1 month of follow-up after fixed appliance activation // Eur. J. Orthod. 2005. Vol. 27. P. 202–207.
Isaacson R.J., Lindauer S.J. and Davidovitch M. On tooth movement // Angle Orthod. 1993. Vol. 63. P. 305–309.
Jager A. Histomorphometric study of age-related changes in re-modelling activity of human desmodontal bone // J. Anat. 1996. Vol. 189. Pt 2. P. 257–264.
Johnson R.B., Gilbert J.A., Cooper R.C., Parsell D.E., Stewart B.A., Dai X., Nick T.G., Streckfus C.F., Butler R.A. and Boring J.G. Effect of estrogen deficiency on skeletal and alveolar bone density in sheep // J. Periodontol. 2002. Vol. 73. P. 383–391.
Jonasson G. Mandibular alveolar bone mass, structure and thickness in relation to skeletal bone density in dentate women // Swed. Dent. J. 2005. Suppl. 177. P. 1–63.
Kabasawa M., Ejiri S Hanada K. and Ozawa H. Effect of age on physi-ologic and mechanically stressed rat alveolar bone: a cytologic and histochemical study // Int. J. Adult Orthodon. Orthognath. Surg. 1996. Vol. 11. P. 313–327.
Kalia S., Melsen B. and Verna C. Tissue reaction to orthodontic tooth movement in acute and chronic corticosteroid treatment // Orthod. Craniofac Res. 2004. Vol. 7. P. 26–34.
Kanno T., Takahashi T., Ariyoshi W., Tsujisawa T., Haga M. and Nishihara T. Tensile mechanical strain up-regulates Runx2 and osteogenic factor expression in human periosteal cells: implications for distraction osteogenesis // J. Oral. Maxillofac Surg. 2005. Vol. 63. P. 499–504.
Kanzaki H., Chiba M., Takahashi I., Haruyama N., Nishimura M. and Mitani H. Local OPG gene transfer to periodontal tissue inhibits ortho-dontic tooth movement // J. Dent. Res. 2004. Vol. 83. P. 920–925.
Kanzaki H., Chiba M., Arai K., Takahashi I., Haruyama N., Nishimura M. and Mitani H. Local RANKL gene transfer to the periodontal tissue accelerates orthodontic tooth movement // Gene. Ther. 2006. Vol. 13. P. 678–685.
Keeling S.D., King G.J., McCoy E.A. and Valdez M. Serum and alveolar bone phosphatase changes reflect bone turnover during orthodontic tooth movement // Am. J. Orthod. Dentofacial Orthop. 1993. Vol. 103. P. 320–326.
Kehoe M.J., Cohen S.M., Zarrinnia K. and Cowan A. The effect of acetaminophen, ibuprofen, and misoprostol on prostaglandin E2 syn-thesis and the degree and rate of orthodontic tooth movement // Angle Orthod. 1996. Vol. 66. P. 339–349.
Khouw F.E. and Goldhaber P. Changes in vasculature of the perio-dontium associated with tooth movement in the rhesus monkey and dog // Arch. Oral Biol. 1970. Vol. 15. P. 1125–1132.
Ki H.R. The effects of orthodontic forces on the mechanical proper-ties of the periodontal ligament in the rat maxillary molars // Am. J. Orthod. Dentofacial Orthop. 1990. Vol. 98. P. 533–543.
Killiany D.M. Root resorption caused by orthodontic treatment: review of literature from 1998 to 2001 for evidence // Prog. Orthod. 2002. Vol. 3. P. 2–5.
King G.J., Keeling S.D. and Wronski T.J. Histomorphological and chemical study of alveolar bone turnover in response to orthodontic tipping / In: Carlson DS and Goldstein SA (eds) Bone Biodinamics in Orthodontic and Orthopedic Treatment. Ann Arbor, MI: Center for Human Growth and Development. 1992. P. 281–297.
Klein-Nulend J., Bacabac R.G. and Mullender M.G. Mechanobiology of bone tissue // Pathol. Biol. 2005. Vol. 53, 576–580.
Knaup B., Yildizhan F. and Wehrbein H. Age-related changes in the midpalatal suture. A histomorphometric study // J. Orofac. Orthop. 2004. Vol. 65. P. 467–474.
Krall E.A., wson-Hughes B., Hannan M.T., Wilson P. W. and Kiel D.P. Postmenopausal estrogen replacement and tooth retention // Am. J. Med. 1997. Vol. 102. P. 536–542.
Kyomen S. and Tanne K. Influences of aging changes in proliferative rate of PDL cells during experimental tooth movement in rats // Angle Orthod. 1997. Vol. 67. P. 67–72.
Lanyon LE. and Rubin C.T. (1984) Static vs dynamic loads as an influence on bone remodelling // J. Biomech. Vol. 17. P. 897–905.
Levander E., Malmgren O. and Eliasson S. Evaluation of root resorp-tion in relation to two orthodontic treatment regimes. A clinical experi-mental study // Eur. J. Orthod. 1994. Vol. 16. P. 223–228.

Linge L. and Linge B.O. Patient characteristics and treatment vari-ables associated with apical root resorption during orthodontic treat-ment // Am. J. Orthod. Dentofacial Orthop. 1991. Vol. 99. P. 35–43.

Liu L., Igarashi K., Haruyama N., Saeki S., Shinoda H. and Mitani H. Effects of local administration of clodronate on orthodontic tooth movement and root resorption in rats // Eur. J. Orthod. 2004. Vol. 26. P. 469–473.

Malone A.M., Anderson C.T., Tummala P. , Kwon R.Y., Johnston T.R., Stearns T. and Jacobs CR (2007) Primary cilia mediate mechanosensing in bone cells by a calcium-independent mechanism // Proc .Natl. Acad. Sci USA. Vol. 104. P. 13 325–13 330.

Maltha J.C., van Leeuwen E.J., Dijkman G.E. and Kuijpers-Jagtman A.M. Incidence and severity of root resorption in orthodontically moved premolars in dogs // Orthod. Craniofac. Res. 2004. Vol. 7. P. 115–121.

Manson J.D. and Lucas R.B. A microradiographic study of age changes in the human mandible // Arch. Oral Biol. 1962. Vol. 7. P. 761–769.

Melsen B. A histological study of the influence of sutural morphol-ogy and skeletal maturation on rapid palatal expansion in children // Trans. Eur. Orthod. Soc. 1972. P. 499–507.

Melsen B. Palatal growth studied on human autopsy material. A histologic microradiographic study // Am. J. Orthod. 1975. Vol. 68. P. 42–54.

Melsen B. Biological reaction of alveolar bone to orthodontic tooth movement // Angle Orthod. 1999. Vol. 69. P. 151–158.

Melsen B., Agerbaek N. and Markenstam G. Intrusion of incisors in adult patients with marginal bone loss // Am. J. Orthod. Dentofacial Orthop. 1989. Vol. 96. P. 232–241.

Melsen B., Cattaneo P. M., Dalstra M. and Kraft D.C. The importance of force levels in relation to tooth movement // Semin Orthod 2007. Vol. 13. P. 220–233.

Melsen F. and Mosekilde L. Trabecular bone mineralization lag time determined by tetracycline double-labeling in normal and certain pathological conditions // Acta Pathol. Microbiol. Scand. Pathol. 1980. Vol. 88. P. 83–88.

Mirabella A.D. and Artun J. Risk factors for apical root resorption of maxillary anterior teeth in adult orthodontic patients // Am. J. Orthod. Dentofacial Orthop. 1995. Vol. 108. P. 48–55.

Misawa-Kageyama Y., Kageyama T., Moriyama K., Kurihara S., Yagasaki H., Deguchi T., Ozawa H. and Sahara N. Histomorphometric study on the effects of age on orthodontic tooth movement and alveolar bone turnover in rats. // Eur. J. Oral Sci. 2007. Vol. 115. P. 124–130.

Mohammed A.H., Tatakis D.N. and Dziak R. Leukotrienes in orthodontic tooth movement // Am. J. Orthod. Dentofacial Orthop. 1989. Vol. 95. P. 231–237.

Mohri T., Hanada K. and Osawa H. Coupling of resorption and formation on bone remodeling sequence in orthodontic tooth move-ment: a histochemical study // J. Bone Miner. Metab. 1991. Vol. 9. P. 57–69.

Mori S. and Burr D.B. Increased intracortical remodeling following fatigue damage // Bone. 1993. Vol. 14. P. 103–109.

Nicolella D.P. , Bonewald L.F., Moravits D.E. and Lankford J. Measurement of microstructural strain in cortical bone // Eur. J. Morphol. 2005. Vol. 42. P. 23–29.

Nikolai R.J. On optimum orthodontic force theory as applied to canine retraction // Am. J. Orthod. 1975.Vol. 68. P. 290–302.

Noble B. Bone microdamage and cell apoptosis // Eur. Cell Mater. 2003. Vol. 6. P. 46–56.

Ogasawara T., Yoshimine Y., Kiyoshima T., Kobayashi I., Matsuo K., Akamine A. and Sakai H In situ expression of RANKL, RANK, osteopro-tegerin and cytokines in osteoclasts of rat periodontal tissue // J. Periodontal. Res. 2004. Vol. 39. P. 42–49.

Orellana-Lezcano M.F., Major P. W., McNeil P. L. and Borke J.L Temporary loss of plasma membrane integrity in orthodontic tooth movement // Orthod. Craniofac. Res. 2005. Vol. 8. P. 106–113.

Ott S., Osteoporosis and Bone physiology http://courses.washington.edu/bonephys/ophome.html © 1998–2010 by Susan Ott, MD Updated Sept. 14, 2010.

Parker R.J. and Harris E.F. Directions of orthodontic tooth movements associated with external apical root resorption of the maxillary central incisor // Am. J. Orthod. Dentofacial Orthop. 1998. Vol. 114. P. 677–683.

Paulsen H.U. and Karle A. Computer tomographic and radiographic changes in the temporomandibular joints of two young adults with occlusal asymmetry, treated with the Herbst appliance // Eur. J. Orthod. 2000. Vol. 22. P. 649–656.

Pavlin D. and Gluhak-Heinrich J. Effect of mechanical loading on periodontal cells // Crit. Rev. Oral Biol. Med. 2001. Vol. 12. P. 414–424.

Persson M. and Thilander B. Palatal suture closure in man from 15 to 35 years of age // Am. J. Orthod. 1977. Vol. 72. P. 42–52.

Picton D.C. The effect of repeated thrusts on normal axial tooth mobility // Arch. Oral Biol. 1964. Vol. 16. P. 55–64.

Pilon J.J., Kuijpers-Jagtman AM.. and Maltha J.C. Magnitude of ortho-dontic forces and rate of bodily tooth movement. An experimental study // Am. J. Orthod. Dentofacial Orthop. 1996. Vol. 110. P. 16–23.

Reitan K. The tissue reaction as related to the functional factor. Dent Rec (London) 1951. Vol. 71. P. 173–183.

Reitan K. and Rygh P. Biomechanical principles and reactions. In Graber T.M. and Vanarsdall R.L. (eds) Orthodontics: Current Orthodontic Concept and Techniques, 2nd edn. Mosby, St. Louis. 1994. P. 96–192.

Ren Y., Maltha J.C., Van't Hof M.A., Von Den Hoff J.W., Kuijpers-Jagtman A.M. and Zhang D. Cytokine levels in crevicular fluid are less responsive to orthodontic force in adults than in juveniles // J. Clin. Periodontol. 2002. Vol. 29. P. 757–762.

Ren Y., Maltha J.C., Van't Hof M.A. and Kuijpers-Jagtman A.M. Age effect on orthodontic tooth movement in rats // J. Dent. Res. 2003. Vol. 82. P. 38–42.

Ren Y., Maltha J.C., Van't Hof M.A. and Kuijpers-Jagtman A.M. Optimum force magnitude for orthodontic tooth movement: a math-ematic model // Am. J. Orthod. Dentofacial Orthop. 2004. Vol. 125. P. 71–77.

Roberts W.E., Garetto L.P. and Katona T.R. Principles of orthodontic biomechanics: metabolic and mechanical control mechanisms / In: Carlson D.S. and Goldstein S.A. (eds) Bone Biodynamics in Orthodontic and Orthopedic Treatment. University of Michigan, Ann Arbor: Center for Human Growth and Development. Craniofacial Growth Series. 1992. P. 1[27], 189–255.

Rody W.J. Jr., King G.J. and Gu G. Osteoclast recruitment to sites of compression in orthodontic tooth movement // Am. J. Orthod. Dentofacial Orthop. 2001. Vol. 120. P. 477–489.

Ruf S. and Pancherz H. Dentoskeletal effects and facial profile changes in young adults treated with the Herbst appliance // Angle Orthod. 1999. Vol. 69. P. 239–246.

Rygh P. and Brudvik P. The histological responses of the periodontal ligament to horizontal orthodontic loads / In: Berkovitz B.K.B. and Newman H.B. (eds) The Periodontal Ligament in Health and Disease, 2nd edn. St Louis, MI: Mosby-Yearbook. 1995. P. 243–258.

Rygh P. , Bowling K., Hovlandsdal L. and Williams S. Activation of thevascular system: a main mediator of periodontal fiber remodeling in orthodontic tooth movement // Am. J. Orthod. 1986. Vol. 89, 453–468.

Saffar J.L., Lasfargues J.J. and Cherrau M. Alveolar bone and the alveolar process: the socket that is never stable // Periodontol 2000. 1997. Vol. 13. P. 76–90.

Segal G.R., Schiffman P. H. and Tuncay O.C. Meta analysis of the treatment-related factors of external apical root resorption // Orthod. Craniofac. Res. 2004. Vol. 7. P. 71–78.

Storey E. The nature of tooth movement // Am. J. Orthod. 1973. Vol. 63. P. 292–314.
Takano-Yamamoto T., Kawakami M. and Yamashiro T. Effect of age on the rate of tooth movement in combination with local use of 1,25(OH)2D3 and mechanical force in the rat // J. Dent. Res. 1992. Vol. 71. P. 1487–1492.
Talic N., Evans C.A., Daniel J.C., George A. and Zaki A.M. Immunohistochemical localization of alphavbeta3 integrin receptor during experimental tooth movement // Am. J. Orthod. Dentofacial Orthop. 2004. Vol. 125. P. 178–184.
Tran Van P. T., Vignery A. and Baron R. Cellular kinetics of the bone remodeling sequence in the rat // Anat. Rec. 1982. Vol. 202. P. 445–451.
Tsay T.P. , Chen M.H. and Oyen O.J. Osteoclast activation and recruit-ment after application of orthodontic force // Am. J. Orthod. Dentofacial Orthop. 1999. Vol. 115. P. 323–330.
Vandevska-Radunovic V., Kvinnsland S. and Kvinnsland I.H. Effect of experimental tooth movement on nerve fibres immunoreactive to calcitonin gene-related peptide, protein gene product 9.5, and blood vessel density and distribution in rats // Eur. J. Orthod. 1997. Vol. 19. P. 517–529.
Verna C. The Influence of Different Bone Turnover Rates on the Tissue Reactions to Orthodontic Load. Denmark: Aarhus University, Department of Orthodontics. 1999
Verna C., Zaffe D. and Siciliani G. Histomorphometric study of bone reactions during orthodontic tooth movements in rats. Bone 1999. Vol. 24. P. 371–379.
Verna C., Dalstra M. and Melsen B. The rate and the type of orthodontic tooth movement is influenced by bone turnover in a rat model // Eur. J. Orthod. 2000. Vol. 22. P. 343–352.
Verna C., Dalstra M. and Melsen B. Bone turnover rate in rats does not influence root resorption induced by orthodontic treatment // Eur. J. Orthod. 2003. Vol. 25. P. 359–363.
Verna C., Dalstra M., Lee T.C., Cattaneo P. M. and Melsen B. Microcracks in the alveolar bone following orthodontic tooth movement: a morpho-logical and morphometric study // Eur. J. Orthod. 2004. Vol. 26. P. 459–467.
Verna C., Hartig L.E., Kalia S. and Melsen B. Influence of steroid drugs on orthodontically induced root resorption // Orthod. Craniofac. Res. 2006. Vol. 9. P. 57–62.
Vignery A. and Baron R. Dynamic histomorphometry of alveolar bone remodeling in the adult rat // Anat. Rec. 1980. Vol. 196. P. 191–200.
Vlaskalic V., Boyd R.L. and Baumrind S. Etiology and sequelae of root resorption // Semin. Orthod. 1998. Vol. 4. P. 124–131.
Von Bohl M., Maltha J.C., Von Den Hoff J.W. and Kuijpers-Jagtman A.M. Focal hyalinization during experimental tooth movement in beagle dogs // Am. J. Orthod. Dentofacial Orthop. 2004a. Vol. 125. P. 615–623.
Von Bohl M., Maltha J., Von den H.H. and Kuijpers-Jagtman A.M. Changes in the periodontal ligament after experimental tooth move-ment using high and low continuous forces in beagle dogs // Angle Orthod. 2004b. Vol. 74. P. 16–25.
Voudouris J.C., Woodside D.G., Altuna G., Angelopoulos G., Bourque P. J., Lacouture C.Y. and Kuftinec M.M. Condyle-fossa modifications and muscle interactions during Herbst treatment, Part 2. Results and conclusions // Am. J. Orthod. Dentofacial Orthop. 2003a. Vol. 124. P. 13–29.
Voudouris J.C., Woodside D.G., Altuna G., Kuftinec M.M., Angelopoulos G. and Bourque P. J. Condyle-fossa modifications and muscle inter-actions during herbst treatment, part 1. New technological methods // Am. J. Orthod. Dentofacial Orthop. 2003b. Vol. 123. P. 604–613.
Wan X., Juranka P. and Morris C.E. Activation of mechanosensitive currents in traumatized membrane // Am. J Physiol 1999. Vol. 276, C318–C327.
Weiland F Constant versus dissipating forces in orthodontics: the effect on initial tooth movement and root resorption // Eur. J. Orthod. 2003. Vol. 25. P. 335–342.
Weinbaum S., Cowin S.C. and Zeng Y A model for the excitation of osteocytes by mechanical loading-induced bone fluid shear stresses // J. Biomech. 1994. Vol. 27. P. 339–360.
Weinstein S., Haack D.C., Morris L.Y., Snyder B.B. and Attaway H.E. On an equilibrium theory of tooth position // Am. J. Orthod. 1963. Vol. 33. P. 1–26.
Winkler D.G., Sutherland M.K., Geoghegan J.C., Yu C., Hayes T., Skonier J.E., Shpektor D., Jonas M., Kovacevich B.R., Staehling-Hampton K., Appleby M., Brunkow M.E. and Latham J.A. Osteocyte control of bone formation via sclerostin, a novel BMP antagonist // EMBO J. 2003. Vol. 22. P. 6267–6276.
Woo S.B., Hellstein J.W. and Kalmar J.R. Narrative [corrected] review: bisphosphonates and osteonecrosis of the jaws // Ann. Intern. Med. 2006. Vol. 144. P. 753–761.
Woodside D.G., Metaxas A. and Altuna G. The influence of functional appliance therapy on glenoid fossa remodeling // Am. J. Orthod. Dentofacial Orthop. 1987. Vol. 92. P. 181–198.
Yamasaki K., Shibata Y., Imai S., Tani Y., Shibasaki Y. and Fukuhara T. Clinical application of prostaglandin E1 (PGE1) upon orthodontic tooth movement // Am. J. Orthod. 1984. Vol. 85. P. 508–518.
Yamashiro T., Sakuda M. and Takano-Yamamoto T. Experimental tooth movement in ovariectomozed rats // J. Dent. Res. 1994. Vol. 73 (JADR Abst). P. 148.
Yamashiro T., Fujiyama K., Fujiyoshi Y., Inaguma N. and Takano-Yamamoto T Inferior alveolar nerve transection inhibits increase in osteoclast appearance during experimental tooth movement. Bone 2000. Vol. 26. P. 663–669.
Zaffe D. and Verna C. Acid and alkaline phosphatase activities in rat's alveolar bone experimentally loaded by orthodontical forces // Ital. J. Miner. Electrol. Metab. 1995. Vol. 9. Suppl. 1[2]. P. 11.
Zahrowski J.J. Bisphosphonate treatment: an orthodontic concern calling for a proactive approach // Am. J. Orthod. Dentofacial Orthop. 2007. Vol. 131. P. 311–320.