Л.Л. Колесников

АНАТОМИЯ ЧЕЛОВЕКА

АТЛАС

В ТРЕХ ТОМАХ

Москва
ИЗДАТЕЛЬСКАЯ ГРУППА
«ГЭОТАР-Медиа»
2020

Л.Л. Колесников

АНАТОМИЯ ЧЕЛОВЕКА

АТЛАС

Том 2

СПЛАНХНОЛОГИЯ

Москва
ИЗДАТЕЛЬСКАЯ ГРУППА
«ГЭОТАР-Медиа»
2020

ОГЛАВЛЕНИЕ

ЭНДОКРИННАЯ СИСТЕМА

Таблица 22. Эндокринные железы и их гормоны

Железы	Клетки	Гормон, состав	Действие
Гипофиз Передняя доля (аденогипофиз) Бугорная часть Промежуточная часть Дистальная часть	Ацидофильные красные, соматотрофы	Соматотропный (соматотропин, СТГ), белок	Анаболическое действие; рост костей, мышц, органов. Увеличение относительного содержания в организме белка и воды, снижение жиров
	Ацидофильные желтые, лактотрофы	Лактотропный (пролактин, ЛТГ), белок	Пролиферация роста молочных желез и образование молока; регуляция водно-солевого обмена, уменьшение экскреции воды и электролитов
	Базофильные кортикотрофы (проопиомеланокортин-синтезирующие клетки, ПОМК-клетки)	Адренокортикотропный (АКТГ), полипептид	Регуляция образования и секреции глюкокортикоидов коры надпочечников; мобилизация жира из жировой ткани; гипогликемия
		Меланоцитстимулирующий (МСГ), полипептид	Синтез меланина, распределение гранул пигмента, пигментация кожи
		Бета-эндорфин	Подавление болевых ощущений, регуляция эмоций («гормон радости»)
	Базофильные тиреотрофы	Тиреотропный (ТТГ), гликопротеид	Стимуляция выработки тироксина щитовидной железой
	Базофильные гонадотрофы	Фолликулостимулирующий (фоллитропин, ФСГ), гликопротеид	У женщин: стимуляция роста фолликулов, секреции эстрогенов и овуляции
			У мужчин: пролиферация клеток Сертоли; влияние на образование андрогенсвязывающего белка клетками Сертоли, опосредованная стимуляция сперматогенеза; стимуляция развития семявыносящих канальцев
		Лютеинизирующий (лютропин, ЛГ), гликопротеид	У женщин: стимуляция овуляции, образование и рост желтого тела, развитие и созревание половых клеток; секреция половых гормонов (эстрогенов и прогестерона)
		Гормон, стимулирующий интерстициальные эндокриноциты	У мужчин: стимуляция интерстициальных эндокриноцитов (клеток Лейдига); стимуляция синтеза и секреции тестостерона
Задняя доля Воронка Нервная часть	Гормоны синтезируются крупными нейронами супраоптического и паравентрикулярного ядер гипоталамуса, транспортируются по аксонам к нейрогипофизу, откуда поступают в кровь	Окситоцин, октапептид	Сокращение стенок матки; сокращение миоэпителиальных клеток ацинусов молочных желез, выделение молока; усиление тонуса гладких мышц желудочно-кишечного тракта; регуляция водно-солевого обмена и питьевого поведения; участие в осуществлении оргазма
		Антидиуретический (вазопрессин, АДГ), октапептид	Реабсорбция воды в почечных канальцах (антидиуретическое действие), концентрация мочи; сосудосуживающее действие (повышение кровяного давления); участие в формировании жажды и механизмах памяти
		Когерин, пептид	Регуляция ритма перистальтики кишечника
Промежуточная часть	Базофильные кортикотрофы (ПОМК-клетки)	Меланоцитстимулирующий гормон (МСГ), полипептид	У взрослого человека не синтезируется. Функции (синтез меланина, его распределение в отростках меланоцитов кожи и волос) выполняют АКТГ и липотропин
Щитовидная Правая доля Левая доля Перешеек	Тироциты, образующие фолликулы	Тироксин (тетрайодтиронин, трийодтиронин), йодсодержащие гликопротеиды	Обеспечение роста, умственного и физического развития; стимуляция энергетического обмена, синтеза белка и окислительного катаболизма жиров и углеводов, поглощения кислорода и метаболизма всех клеток; повышение чувствительности клеток к катехоламинам; активация натриевого насоса; стимуляция секреции инсулина
	Парафолликулярные клетки (С-клетки)	Тиреокальцитонин, полипептид	Регуляция метаболизма кальция и фосфора; гипокальциемический фактор; усиление выделения фосфора

Окончание табл. 22

Паращитовидные (верхние/нижние)	Паратироциты	Паратиреоидный ($ПТГ_2$ — паратгормон), белок	Регуляция метаболизма кальция и фосфора, гиперкальциемический фактор; увеличение количества остеокластов, резорбирующих кость, и стимуляция их функции
Поджелудочная — островки Лангерганса	Бета-клетки	Инсулин, белок	Регуляция обмена углеводов, липогенез, гликогенез; гипогликемическое и анаболическое действие. Реализация эмоциональных и поведенческих реакций; поддержание гомеостаза; адаптация к неблагоприятным факторам внешней среды
	Альфа-клетки	Глюкагон, белок	Контринсулярный гормон, гипергликемическое действие, стимуляция гликогенолиза, липолиза и подавление синтеза жиров; катаболическое действие
	Дельта-клетки	Соматостатин, пептид	Угнетение секреции инсулина и глюкагона; угнетение перистальтики желудочно-кишечного тракта, желчного пузыря и секреции пищеварительных соков; ингибирование секреции соматотропина аденогипофизом
Надпочечники Кора	Клубочковая зона	Минералокортикоиды (альдостерон), стероид	Регуляция минерального обмена и водно-солевого равновесия, увеличение активного транспорта Na^+ через клеточные мембраны, повышение реабсорбции Na^+ и воды в канальцах нефрона; задержка Na^+, воды и хлоридов в организме; повышение экскреции K^+, H^+ и аммония с мочой; сдвиг кислотно-щелочного равновесия в сторону алкалоза; участие в адаптации организма к повышенной температуре окружающей среды; усиление воспалительных процессов и образование коллагена
	Пучковая зона	Глюкокортикоиды: гидрокортизон, кортизол и др. (выработка регулируется АКТГ), стероиды	Контринсулярные гормоны; регуляция обмена углеводов, белков, жиров, глюконеогенез; катаболическое действие; липолиз; противовоспалительное действие; повышение устойчивости к инфекции и стрессу; снижение в крови количества лимфоцитов, эозинофилов и базофилов
	Сетчатая зона	Андрогены, эстрогены; прогестерон (небольшое количество), стероиды	См. гормоны половых желез. Стимуляция окостенения эпифизарных хрящей; анаболическое действие; формирование полового поведения
Мозговой слой (не зависит от гипофиза)	Хромаффинные клетки	Катехоламины: адреналин, норадреналин	Стимуляция обмена веществ: гликогенолиза, глюконеогенеза, липолиза, термогенное действие; адреномиметическое влияние на сосуды, сердце; увеличение вентиляции легких, доставки кислорода к мышцам, сердцу и мозгу; адаптация к действию вредных влияний среды
Яичники	Фолликулярные клетки	Эстрадиол, эстрон, стероиды	Половая дифференцировка эмбриона; половое созревание; развитие женских половых органов, вторичных половых признаков; половое поведение; овогенез; обеспечение пролиферативной фазы эпителия слизистой оболочки матки; развитие молочных желез; анаболическое действие
Желтое тело (образуется в яичнике)	Лютеоциты	Прогестерон, стероид	Подготовка слизистой оболочки матки к имплантации зародыша; нормальное протекание беременности; катаболический эффект
Семенники (яички)	Интерстициальные эндокриноциты (клетки Лейдига)	Тестостерон, стероид	Половая дифференцировка эмбриона, развитие мужских половых органов, вторичных половых признаков; половое поведение; регуляция сперматогенеза; анаболический эффект
	Сустентоциты (клетки Сертоли)	Ингибин	Угнетение синтеза и секреции ФСГ; синтез и секреция эстрогенов

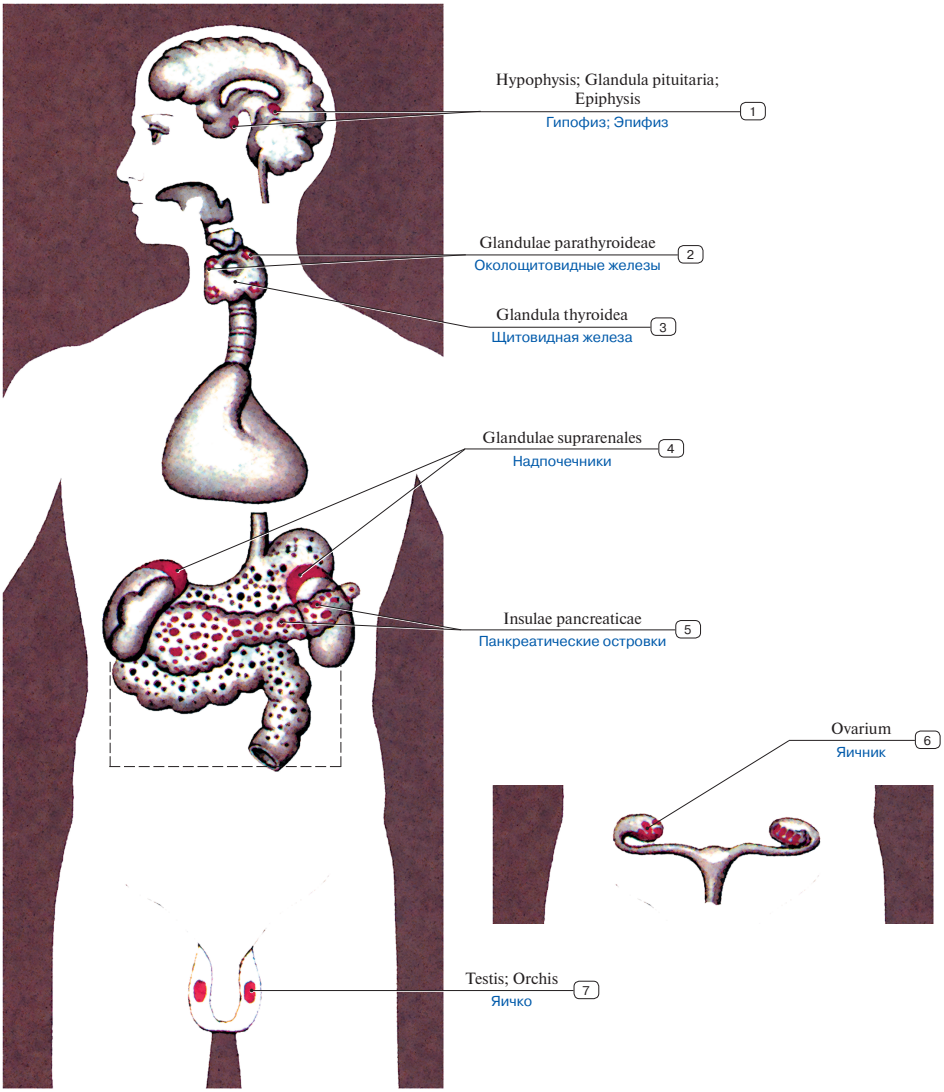

Рис. 268. Положение эндокринных желез в теле человека (общая схема):
1 — Pituitary gland; Epiphysis; 2 — Parathyroid glands; 3 — Thyroid gland; 4 — Suprarenal glands; Adrenal glands; 5 — Pancreatic islets; 6 — Ovary; 7 — Testis

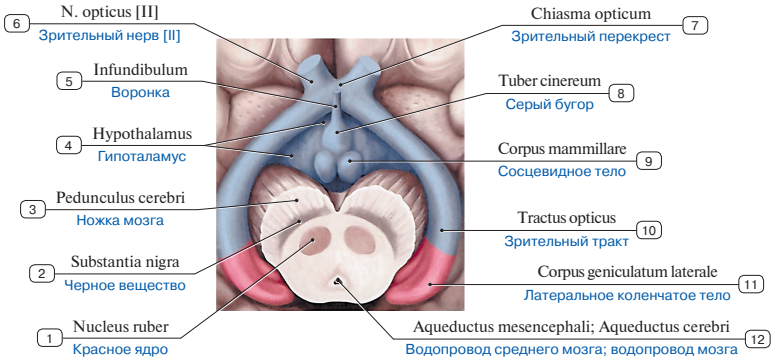

Рис. 269. Гипоталамус и средний мозг, вид снизу:

1 — Red nucleus; 2 — Substantia nigra; 3 — Cerebral peduncle; 4 — Hypothalamus; 5 — Infundibulum; 6 — Optic nerve [II]; 7 — Optic chiasm; Optic chiasma; 8 — Tuber cinereum; 9 — Mammillary body; 10 — Optic tract; 11 — Lateral geniculate body; 12 — Aqueduct of midbrain; Cerebral aqueduct

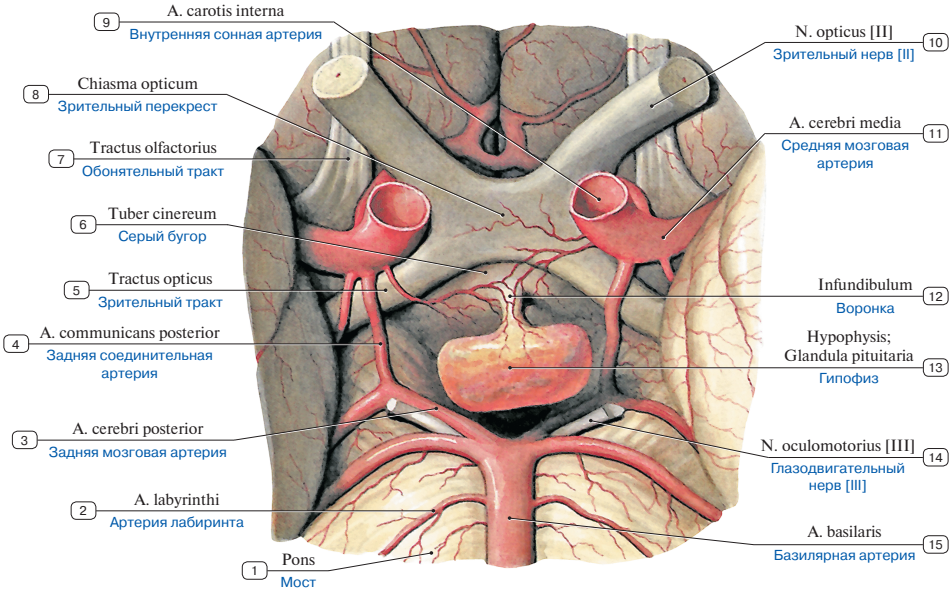

Рис. 270. Топография гипоталамуса и гипофиза, вид снизу:

1 — Pons; 2 — Labyrinthine artery; 3 — Posterior cerebral artery; 4 — Posterior communicating artery; 5 — Optic tract; 6 — Tuber cinereum; 7 — Olfactory tract; 8 — Optic chiasm; Optic chiasma; 9 — Internal carotid artery; 10 — Optic nerve [II]; 11 — Middle cerebral artery; 12 — Infundibulum; 13 — Pituitary gland; 14 — Oculomotor nerve [III]; 15 — Basilar artery

(*по Р.Д. Синельникову, с изменениями*)

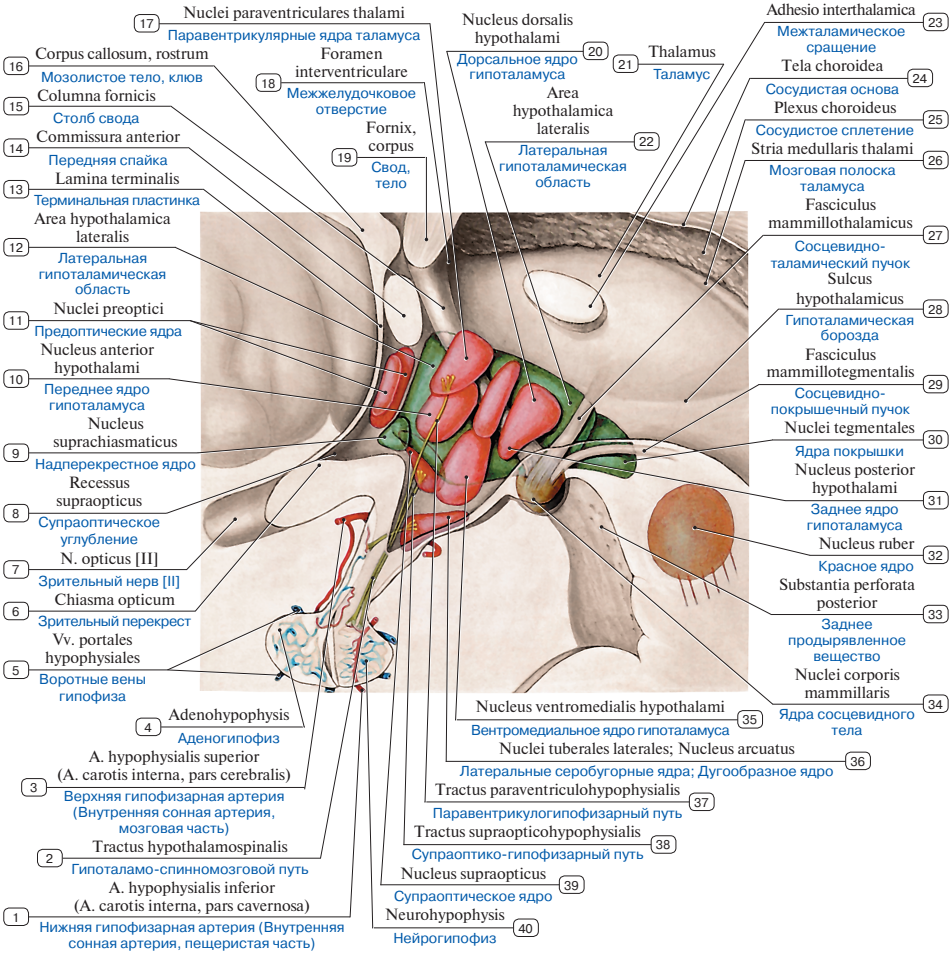

Рис. 271. Ядра гипоталамуса:

1 — Inferior hypophysial artery (Internal carotid artery, cavernous part); 2 — Hypothalamospinal tract; 3 — Superior hypophysial artery (Internal carotid artery, cerebral part); 4 — Adenohypophysis; 5 — Portal veins of hypophysis; 6 — Optic chiasm; Optic chiasma; 7 — Optic nerve [II]; 8 — Supra-optic recess; 9 — Suprachiasmatic nucleus; 10 — Anterior hypothalamic nucleus; 11 — Preoptic nucleus; 12 — Lateral hypothalamic area; 13 — Lamina terminalis; 14 — Anterior commissure; 15 — Column of fornix; 16 — Corpus callosum, rostrum; 17 — Paraventricular nuclei of thalamus; 18 — Interventricular foramen; 19 — Fornix, body; 20 — Dorsal nucleus; 21 — Thalamus; Dorsal thalamus; 22 — Lateral hypothalamic area; 23 — Interthalamic adhesion; Massa intermedia; 24 — Choroid membrane; 25 — Choroid plexus; 26 — Stria medullaris of thalamus; 27 — Mammillothalamic fasciculus; 28 — Hypothalamic sulcus; 29 — Mammillotegmental fasciculus; 30 — Tegmental nuclei; 31 — Posterior nucleus of hypothalamus; 32 — Red nucleus; 33 — Posterior perforated substance; 34 — Nuclei of mammillary body; 35 — Ventromedial nucleus of hypothalamus; 36 — Lateral tuberal nuclei and Arcuate nucleus; 37 — Paraventriculohypophysial tract; 38 — Supra-opticohypophysial tract; 39 — Supra-optic nucleus; 40 — Neurohypophysis

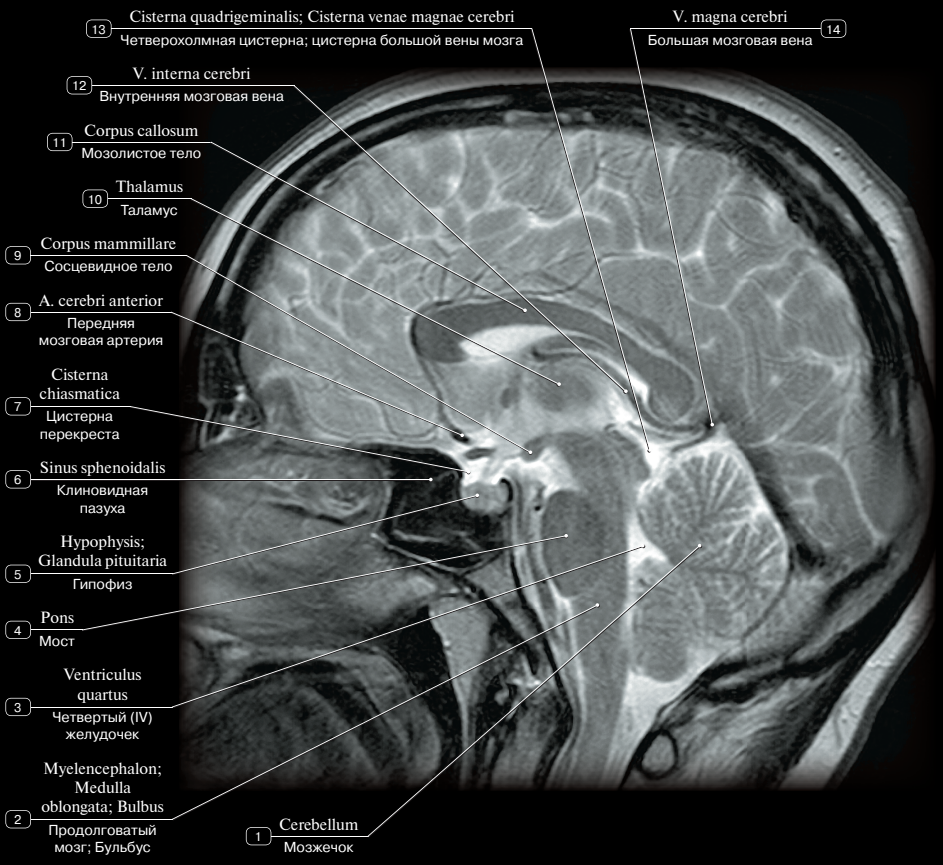

Рис. 272. Гипофиз на магнитно-резонансной томограмме головного мозга. Т2-взвешенное изображение. Сагиттальное сечение:

1 — Cerebellum; 2 — Myelencephalon; Medulla oblongata; Bulb; 3 — Fourth ventricle; 4 — Pons; 5 — Pituitary gland; 6 — Sphenoidal sinus; 7 — Chiasmatic cistern; 8 — Anterior cerebral artery; 9 — Mammillary body; 10 — Thalamus; Dorsal thalamus; 11 — Corpus callosum; 12 — Internal cerebral vein; 13 — Quadrigeminal cistern; Cistern of great cerebral vein; 14 — Great cerebral vein

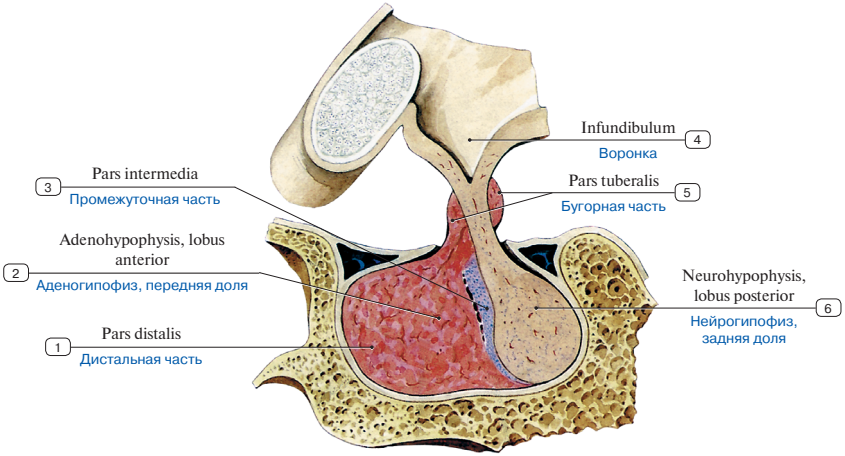

Рис. 273. Гипофиз человека (сагиттальный разрез):

1 — Distal part; 2 — Adenohypophysis, anterior lobe; 3 — Pars intermedia; 4 — Infundibulum; 5 — Pars tuberalis; 6 — Neurohypophysis, posterior lobe

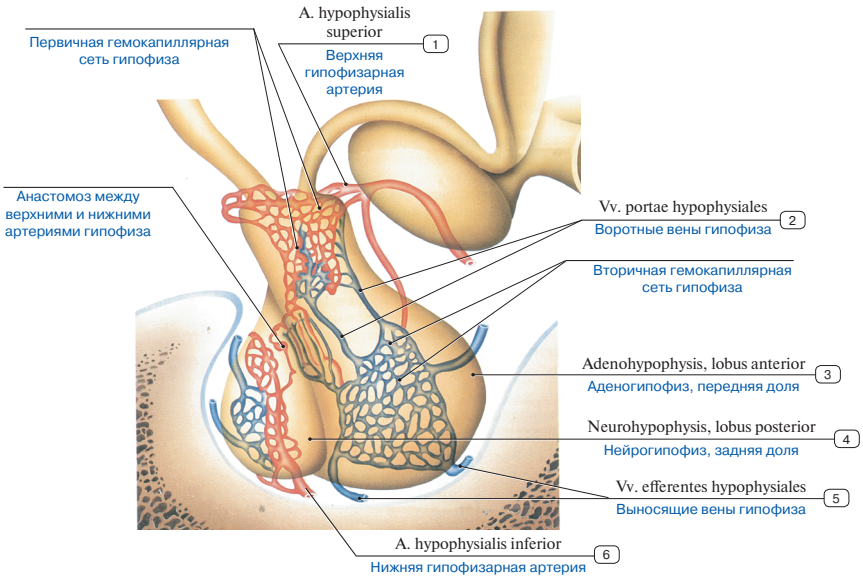

Рис. 274. Кровоснабжение гипофиза (схема):

1 — Superior hypophysial artery; 2 — Portal veins of hypophysis; 3 — Adenohypophysis, anterior lobe; 4 — Neurohypophysis, posterior lobe; 5 — Efferent veins of hypophysis; 6 — Inferior hypophysial artery

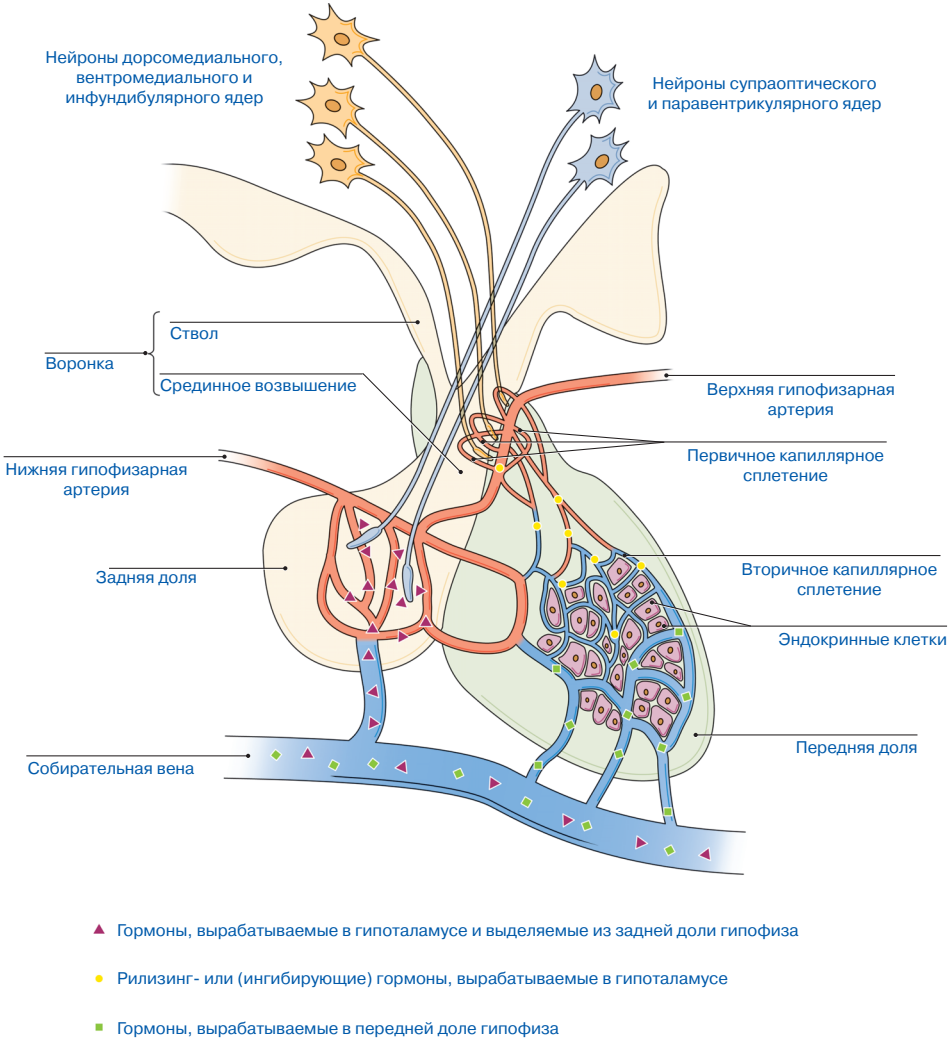

Рис. 275. Гипоталамо-гипофизарная система (схема). Показана сосудистая сеть гипоталамо-гипофизарной системы, а также участки выработки, накопления и выделения гормонов

(*по Л.К. Жункейра, Ж. Карнейро*)

Таблица 23. Гипофизотропные гормоны гипоталамуса

Сокращенное название	Название	Направленность действия
	Рилизинг-гормоны	
ТРГ	Рилизинг-гормон тиреотропного гормона, или тиреотропин-рилизинг-гормон	ТТГ (тиреотропный гормон)
ЛГ-РГ, или ГТРГ	Рилизинг-гормон лютеинизирующего гормона, или гонадотропин-рилизинг-гормон	ПРЛ (пролактин) ЛГ и ФСГ (лютеотропный и фолликулостимулирущий гормоны)
КРГ (КРФ)	Кортикотропин-рилизинг-гормон (фактор) (кортиколиберин)	АКТГ (адренокортикотропный гормон)
ГР-РГ	Рилизинг-гормон гормона роста (соматолиберин)	ГР (гормон роста)
ПРЛ-РГ (ПРФ)	Рилизинг-гормон (фактор) пролактина	ПРЛ (пролактин)
МСГ-РГ (МРФ)	Рилизинг-гормон (фактор) меланоцитстимулирующего гормона (меланолиберин)	МСГ (меланоцитстимулирующий гормон)
	Ингибирующие гормоны	
ГР-ИГ	Ингибирующий гормон гормона роста (соматостатин)	ГР (гормон роста)
МСГ-ИГ (МИФ)	Ингибирующий гормон (фактор) меланоцитстимулирующего гормона (меланостатин)	МСГ (меланоцитстимулирующий гормон)
ПРЛ-ИГ (ПИФ)	Ингибирующий гормон (фактор) пролактина	ПРЛ (пролактин)
Дофамин	Биогенный амин	ПРЛ; ЛГ; ФСГ; ТТГ (пролактин, лютеотропный гормон, фолликулостимулирующий гормон, тиреотропный гормон)

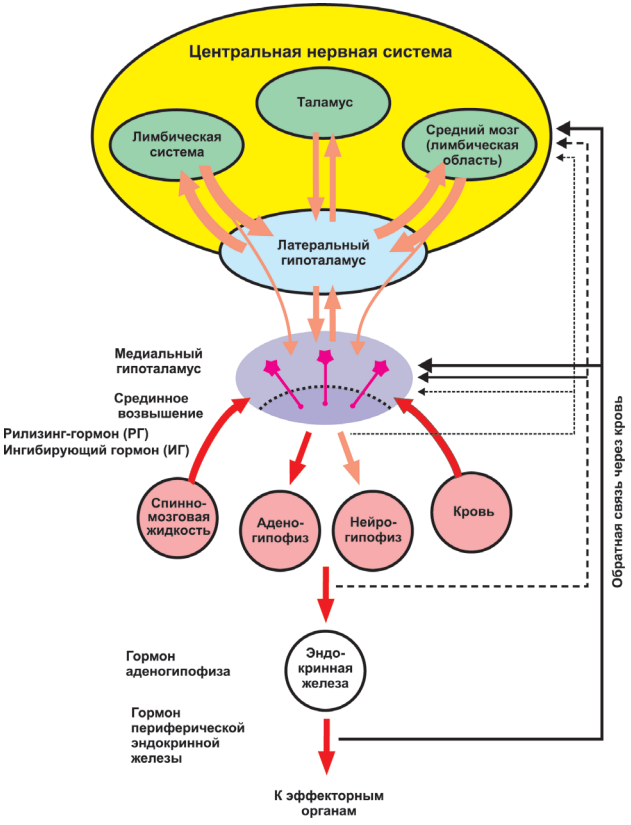

Рис. 276. Гипоталамо-гипофизарные отношения (схема)

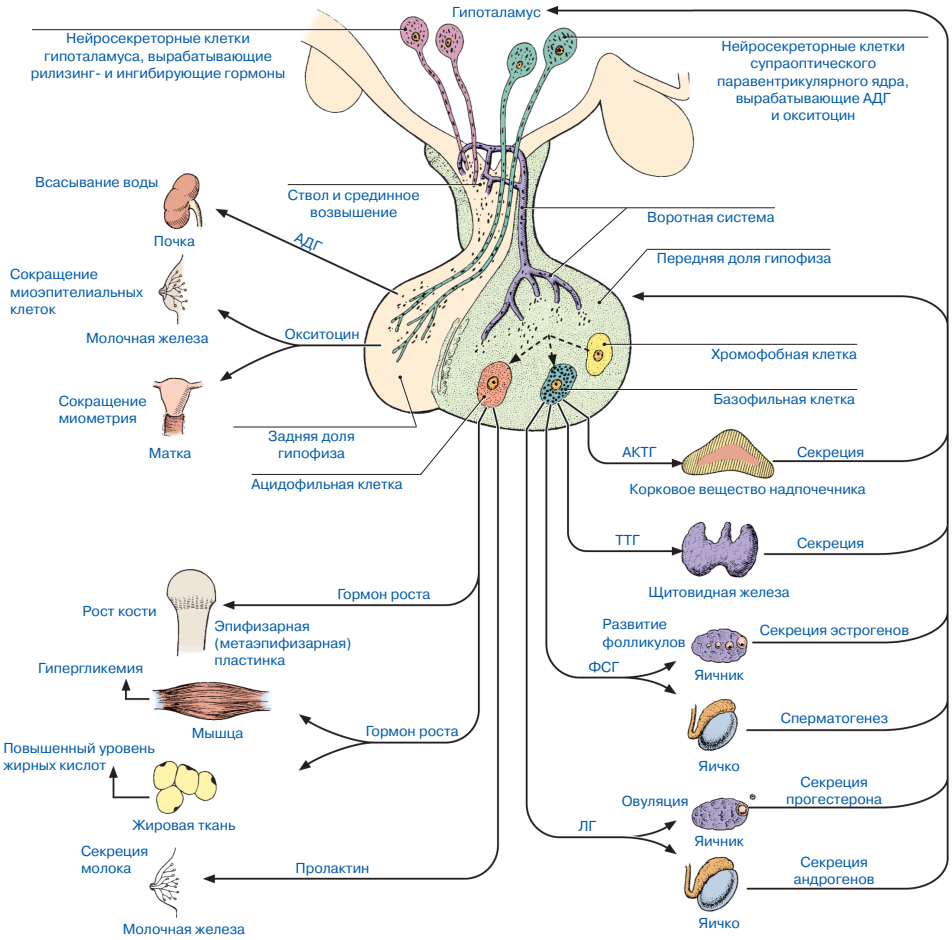

Рис. 277. Влияние различных гипофизарных гормонов на органы-мишени и механизмы обратной связи, регулирующие их секрецию:

АДГ — антидиуретический гормон; ЛГ — лютеинизирующий гормон; ФСГ — фолликулостимулирующий гормон; ТТГ — тиреотропный гормон; АКТГ — адренокортикотропный гормон

(*по Л.К. Жункейра, Ж. Карнейро*)

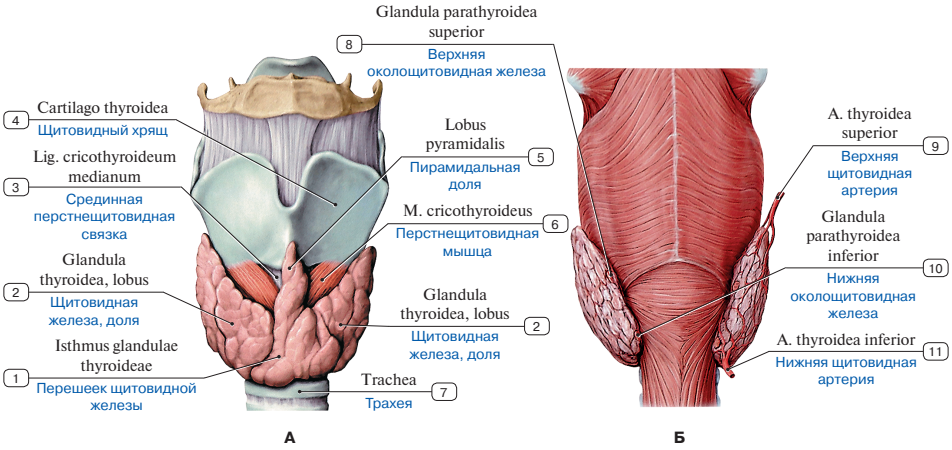

Рис. 278. Щитовидная железа (А — вид спереди, Б — вид сзади):

1 — Isthmus; 2 — Thyroid gland, lobe; 3 — Median cricothyroid ligament; 4 — Thyroid cartilage; 5 — Pyramidal lobe; 6 — Cricothyroid; 7 — Trachea; 8 — Superior parathyroid gland; 9 — Superior thyroid artery; 10 — Inferior parathyroid gland; 11 — Inferior thyroid artery

Рис. 279. Фолликулы щитовидной железы (схема):

1 — Artery; 2 — Follicle; 3 — Blood capillary; 4 — Glandular cells
(*по Ю.И. Афанасьеву и Е.Ф. Котовскому*)

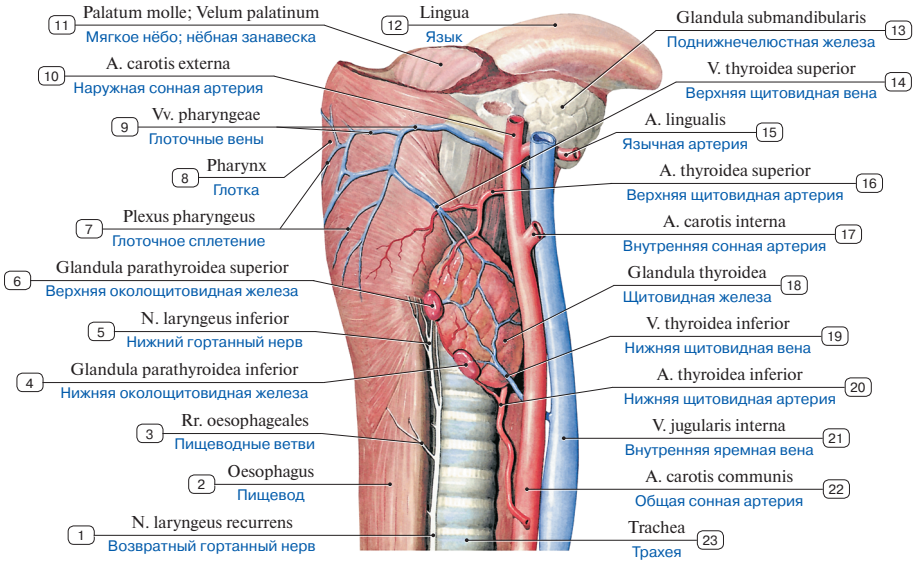

Рис. 280. Паращитовидные железы, кровеносные сосуды щитовидной железы, вид справа:

1 — Recurrent laryngeal nerve; 2 — Oesophagus; 3 — Oesophageal branches; 4 — Inferior parathyroid gland; 5 — Inferior laryngeal nerve; 6 — Superior parathyroid gland; 7 — Pharyngeal plexus; 8 — Pharynx; 9 — Pharyngeal veins; 10 — External carotid artery; 11 — Soft palate; 12 — Tongue; 13 — Submandibular gland; 14 — Superior thyroid vein; 15 — Lingual artery; 16 — Superior thyroid artery; 17 — Internal carotid artery; 18 — Thyroid gland; 19 — Inferior thyroid vein; 20 — Inferior thyroid artery; 21 — Internal jugular vein; 22 — Common carotid artery; 23 — Trachea

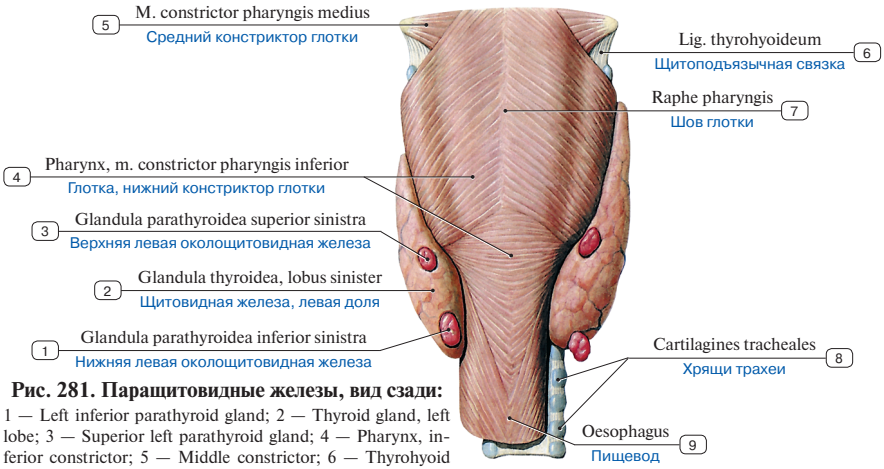

Рис. 281. Паращитовидные железы, вид сзади:

1 — Left inferior parathyroid gland; 2 — Thyroid gland, left lobe; 3 — Superior left parathyroid gland; 4 — Pharynx, inferior constrictor; 5 — Middle constrictor; 6 — Thyrohyoid ligament; 7 — Pharyngeal raphe; 8 — Tracheal cartilages; 9 — Oesophagus

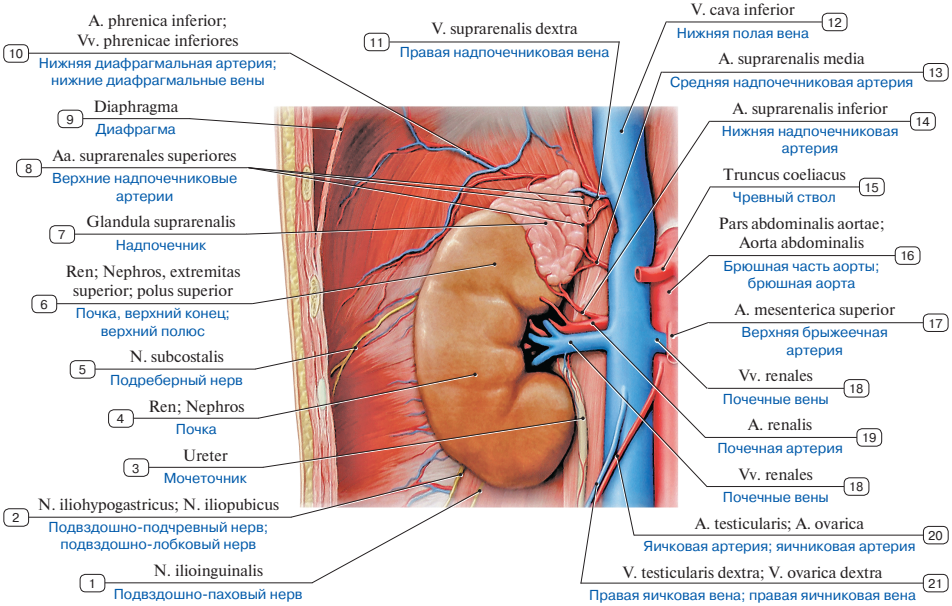

Рис. 282. Надпочечник (положение надпочечника), вид спереди:

1 — Ilio-inguinal nerve; 2 — Iliohypogastric nerve; Iliopubic nerve; 3 — Ureter; 4 — Kidney; 5 — Subcostal nerve; 6 — Kidney, superior pole; superior extremity; 7 — Suprarenal gland; Adrenal gland; 8 — Superior suprarenal arteries; 9 — Diaphragm; 10 — Inferior phrenic artery; Inferior phrenic veins; 11 — Right suprarenal vein; 12 — Inferior vena cava; 13 — Middle suprarenal artery; 14 — Inferior suprarenal artery; 15 — Coeliac trunk; 16 — Abdominal aorta; 17 — Superior mesenteric artery; 18 — Renal veins; 19 — Renal artery; 20 — Testicular artery; Ovarian artery; 21 — Right testicular vein; Right ovarian vein

Рис. 283. Микроскопическое строение надпочечника, гистологический препарат, малое увеличение:

1 — Suprarenal gland; Adrenal gland; medulla; 2 — Sinusoid; 3 — Capsula of suprarenal gland; Adrenal gland capsule; 4 — Glomerular zone; 5 — Fascicular zone; 6 — Reticular zone

(*по И.В. Алмазову и Л.С. Сутулову, с изменениями*)

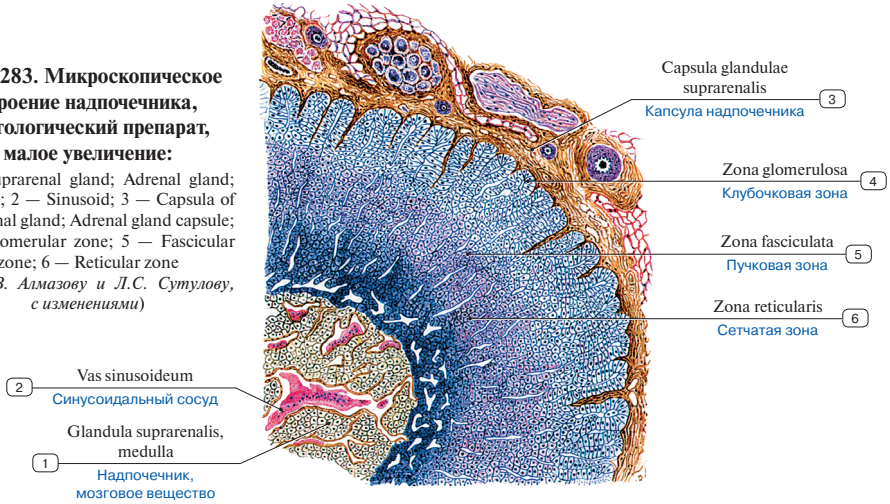

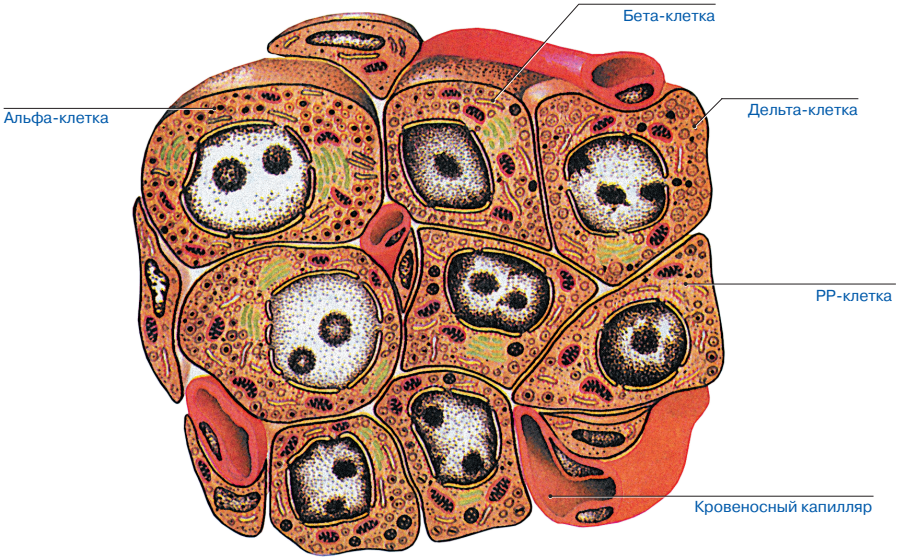

Рис. 284. Строение панкреатического островка (схема)

(*по В.Г. Елисееву и др.*)

Таблица 24. Основные типы энтероэндокринных клеток желудочно-кишечного тракта

Тип клетки и ее локализация	Вырабатываемый гормон	Основное действие
G — привратник	Гастрин	Стимуляция секреции желудочной кислоты
S — тонкая кишка	Секретин	Секреция бикарбоната и воды с панкреатическим соком и желчью
K — тонкая кишка	Желудочный ингибирующий полипептид	Угнетение секреции желудочной кислоты Стимуляция выделения инсулина
L — тонкая кишка	Глюкагоноподобный пептид 1 (GLP-1)	Угнетение секреции желудочной кислоты Стимуляция выделения инсулина
I — тонкая кишка	Холецистокинин	Секреция панкреатических ферментов, сокращение желчного пузыря
D — кишка	Соматостатин	Угнетение секреции эндокринных, экзокринных факторов и нейромедиаторов
Mo — тонкая кишка	Мотилин	Усиление моторики кишки
EC — пищеварительный тракт	Серотонин, вещество P	Усиление моторики кишки
D_1 — пищеварительный тракт	Вазоактивный интестинальный полипептид	Секреция ионов и воды, усиление моторики кишки

Примечание. В слизистой оболочке желудочно-кишечного тракта (ЖКТ) и в поджелудочной железе имеются энтероэндокринные клетки, вырабатывающие гормоны или пептиды, влияющие на функцию ЖКТ

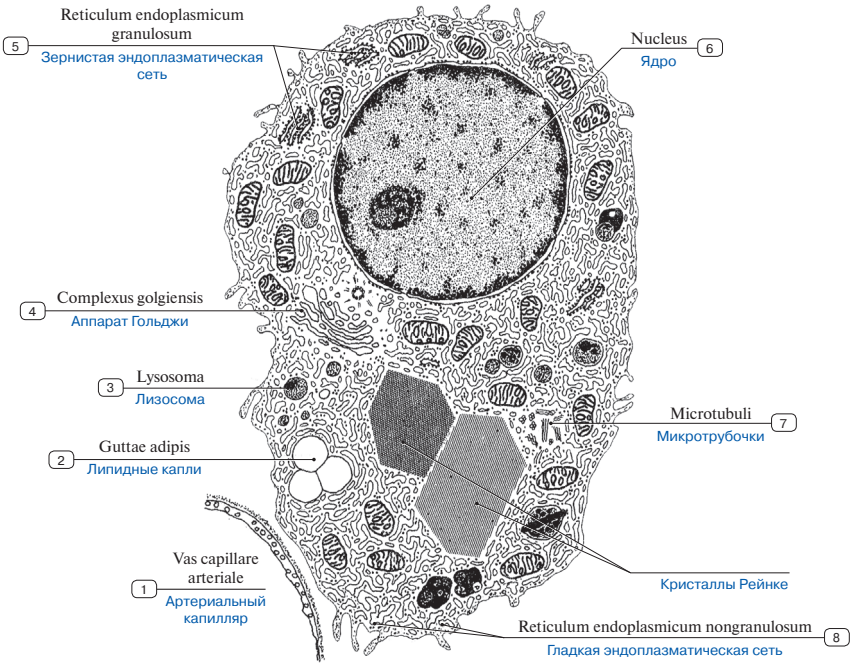

Рис. 285. Интерстициальная эндокринная клетка яичка (клетка Лейдига), схема:
1 — Arterial capillary; 2 — Lipid droplets; 3 — Lysosomes; 4 — Complex golgiensis; 5 — Granular endoplasmic reticulum; 6 — Nucleus; 7 — Microtubules; 8 — Nongranular endoplasmic reticulum
(*по Р. Крстичу, с изменениями*)

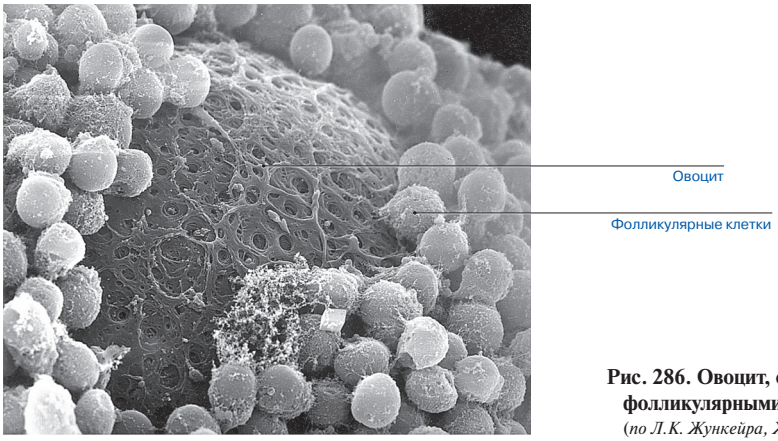

Рис. 286. Овоцит, окруженный фолликулярными клетками
(*по Л.К. Жункейра, Ж. Карнейро*)

Рис. 287. Параганглий парасимпатический:

1 — Capillary; 2 — Basal lamina; 3 — Nerve terminals

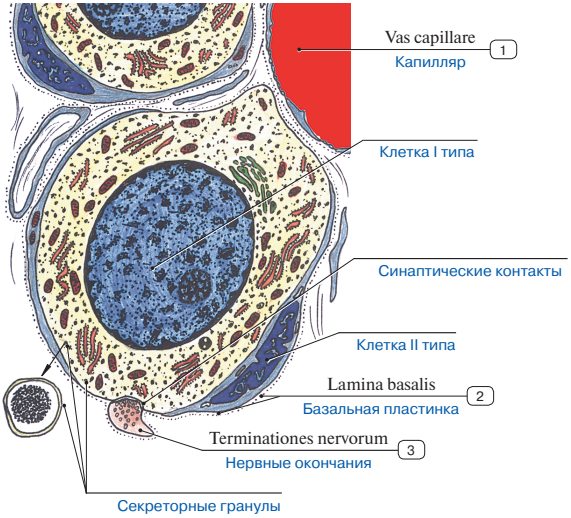

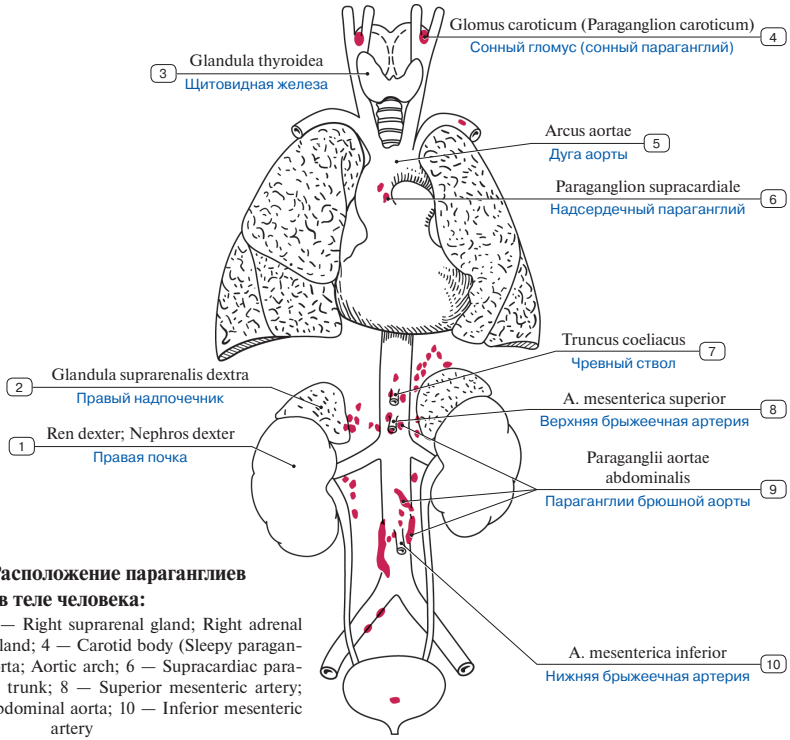

Рис. 288. Расположение параганглиев в теле человека:

1 — Right kidney; 2 — Right suprarenal gland; Right adrenal gland; 3 — Thyroid gland; 4 — Carotid body (Sleepy paraganglia); 5 — Arch of aorta; Aortic arch; 6 — Supracardiac paraganglia; 7 — Coeliac trunk; 8 — Superior mesenteric artery; 9 — Paraganglia of abdominal aorta; 10 — Inferior mesenteric artery

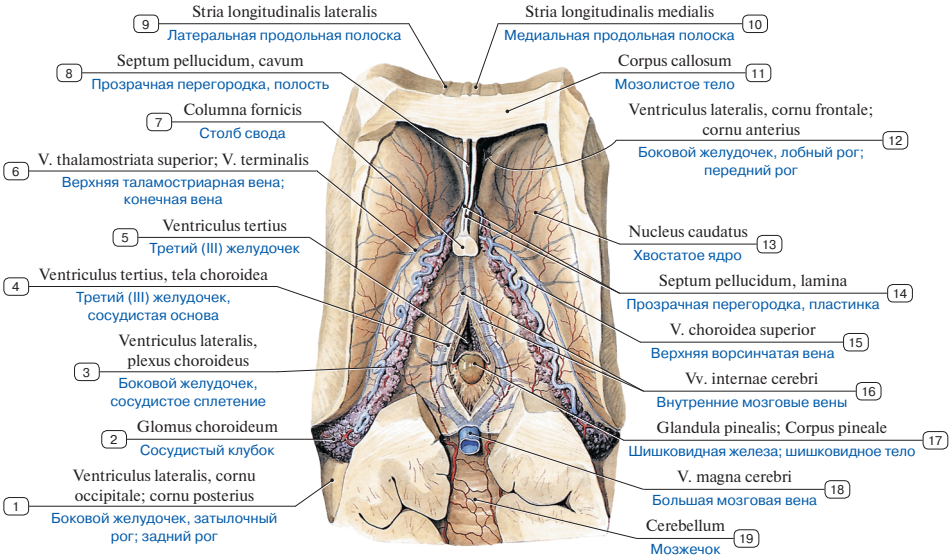

Рис. 289. Положение эпифиза в головном мозге:

1 — Lateral ventricle, occipital horn; posterior horn; 2 — Choroidal enlargement; 3 — Lateral ventricle, choroid plexus; 4 — Third ventricle, choroid membrane; 5 — Third ventricle; 6 — Superior thalamostriate vein; 7 — Column of fornix; 8 — Septum pellucidum, cave; 9 — Lateral longitudinal stria; 10 — Medial longitudinal stria; 11 — Corpus callosum; 12 — Lateral ventricle, frontal horn; anterior horn; 13 — Caudate nucleus; 14 — Septum pellucidum, lamina; 15 — Superior choroid vein; 16 — Internal cerebral veins; 17 — Pineal gland; Pineal body; 18 — Great cerebral vein; 19 — Cerebellum

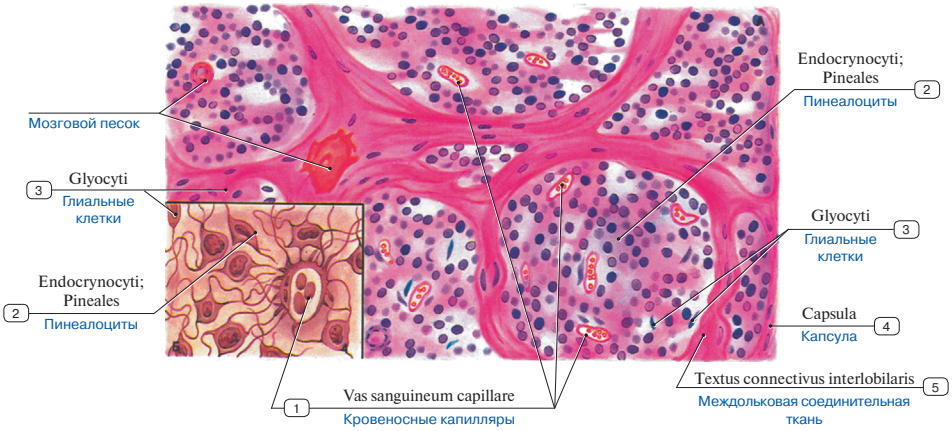

Рис. 290. Микроскопическое строение эпифиза (шишковидная железа; шишковидное тело), гистологический препарат, малое увеличение:

1 — Blood capillary; 2 — Endocrynocytus; Pineales; 3 — Glyocytus; 4 — Capsule; 5 — Interlobular connective tissue (*по О.В. Волковой*)