

Оглавление

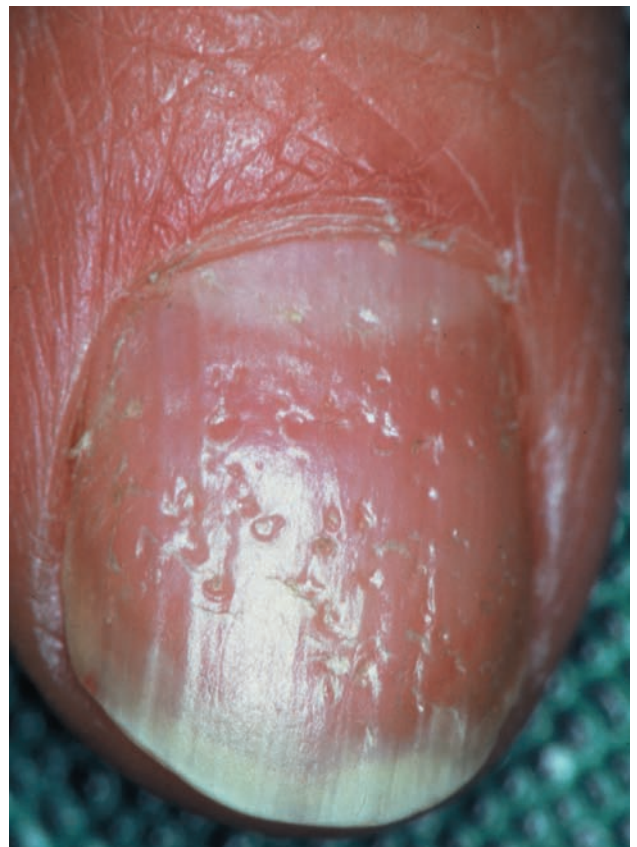Предисловие к изданию на русском языке	6
Предисловие к изданию на английском языке	7
Список сокращений и обозначений	8
Глава 1. Углубления, шероховатость ногтевых пластин и другие поверхностные деформации.....	9
Глава 2. Тяжелая дистрофия ногтей, гипонихия, анонихия и изменения формы ногтей	37
Глава 3. Подногтевой гиперкератоз	59
Глава 4. Онихолизис	69
Глава 5. Паронихия и пиогенная гранулема	83
Глава 6. Изменение цвета ногтей	97
Глава 7. Акроosteолиз.....	127
Глава 8. Двойная патология — онихомикоз и псориаз.....	137
Глава 9. Боль в ноге	143
Глава 10. Опухоли и припухлости области ногтя.....	157
Предметный указатель.....	193

Углубления, шероховатость ногтевых пластин и другие поверхностные деформации

По сравнению с другими дерматозами псориаз чаще всего поражает ногти. Как правило, примерно у 30–50% больных псориазом в той или иной стадии болезни ногти вовлекаются в патологический процесс. В течение жизни примерно у 90% больных псориазом развиваются псориазические изменения ногтей. Эти изменения могут затрагивать практически все структуры ногтя и наблюдаться и раздельно, и в различных комбинациях. Таким образом, возможны разнообразные формы поражения ногтей. В связи с тем, что почти у каждого больного псориазом «своя собственная форма псориаза», существует очень много клинических вариантов заболевания, при которых псориазические поражения могут имитировать или, по крайней мере, напоминать различные изменения ногтей при других заболеваниях, опухолях и травмах. Поэтому псориаз — удобная модель, позволяющая показать весь спектр поражений ногтей и их дифференциальную диагностику.

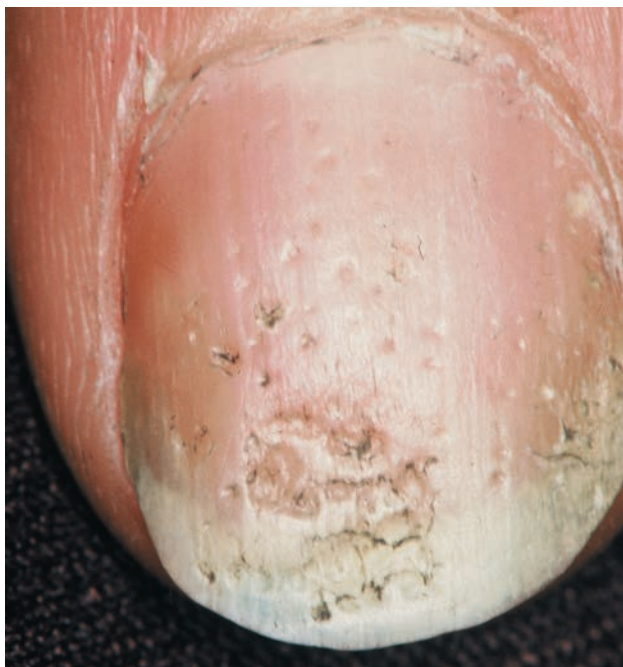Точечные углубления и исчерченность — самые распространенные поражения поверхности ногтевых пластинок (рис. 1-1). Анатомия и физиология ногтя указывают на то, что такие поражения возникают в результате изменений на наиболее проксимальном уровне — на так называемом дорсальном матриксе. Кратковременные поражения обуславливают повреждения круглой или овальной формы, а при долговременных поражениях возникают дефекты продольного характера. Крупные углубления с гладкими краями называются впадинами, а углубления, возникшие из-за изнашивания, иногда даже более крупные, — поверхностными впадинами (рис. 1-2), или «*usure des ongles*» (фр. — «изношенные ногти»). Горизонтальные борозды возникают при разрушении межпластинчатых мостов. В связи с наличием большого количества мелких впадин возникает шероховатость поверхности ногтя. Это

может быть признаком псориаза, очаговой алопеции, красного плоского лишая, экземы, атопического дерматита или дефицита иммуноглобулина А (IgA) [2]. Поперечные борозды, впервые описанные Рейлем [Reil, 1797] как возникающие после силь-

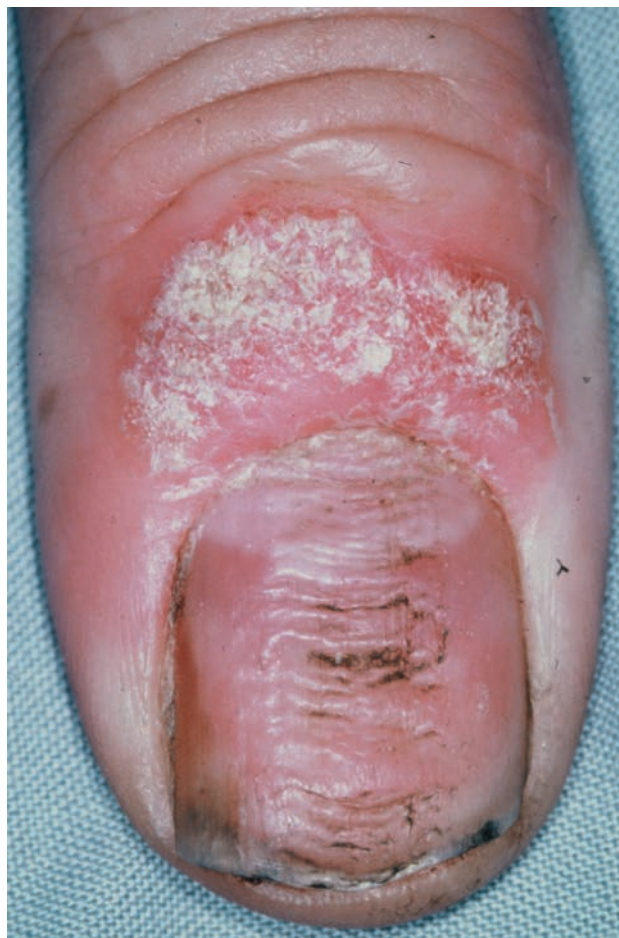

■ Рис. 1-1

Простые углубления на ногтях.



■ Рис. 1-2
Впадины на ногтях.



■ Рис. 1-3
Поперечные борозды (фотография любезно предоставлена Б. Ричерт, Бельгия).

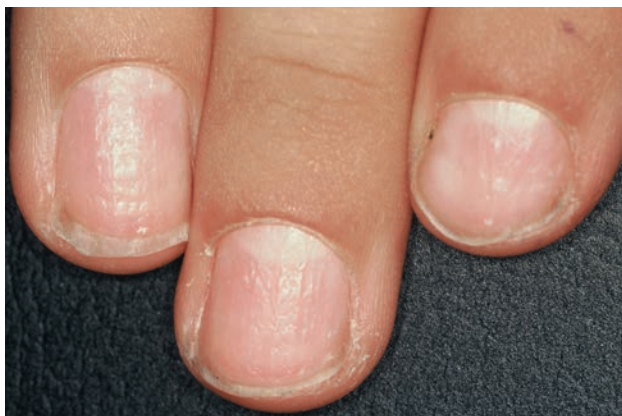ной лихорадки, а затем описанные Бо [Beau, 1848] [3], появляются в результате того, что временно замедляется скорость формирования ногтевой пластинки. Если формирование ногтя временно останавливается (рис. 1-3), возникает дефект ногтевой пластины, который называют онихомадезисом. Глубокие продольные дефекты, вызванные потерей целостности ногтевой пластины, называются щелями, или трещинами.

■ ■ ■ Дерматозы

Псориаз — одно из наиболее распространенных генетически детерминированных и иммунологически опосредованных заболеваний кожи. Псориаз встречается приблизительно у 2% населения. В большинстве случаев клинические признаки псориаза типичны как при поражении гладкой кожи, ладоней, подошв и кожи волосистой части головы, так и при поражении ногтей. За исключением переходного эпителия головки полового члена, слизистые оболочки обычно не поражаются. Поражение ногтей встречается часто. Почти у 50% больных псориазом, впервые обратившихся к дерматологу, уже поражены

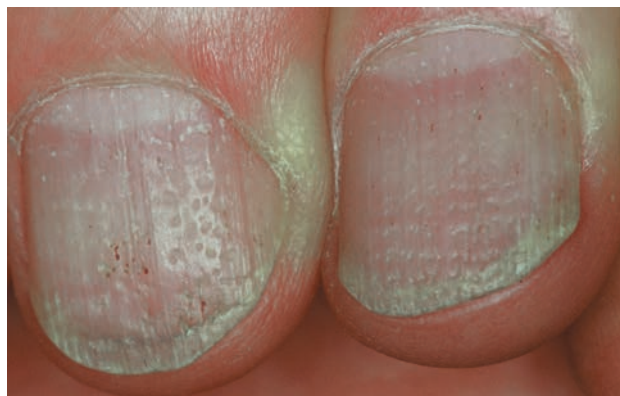ногти, а у 90% всех больных псориазом поражение ногтей развивается по меньшей мере раз в жизни.

Углубления (*foveolae psoriaticae*) — самые распространенные и наиболее характерные признаки псориаза ногтей. Для псориаза ногтей характерны округлые (в виде вдавленных следов от мячика) углубления примерно одинакового диаметра (1–1,5 мм). Количество их может быть различно — от единичных до многочисленных, покрывающих почти всю поверхность ногтя (рис. 1-4, 1-5). Хотя углубления могут возникать при различных заболеваниях или даже без видимой причины, наличие двадцати и более углублений позволяет заподозрить псориаз [4]. Углубления обычно располагаются случайным образом, но могут группироваться и в поперечные ряды,



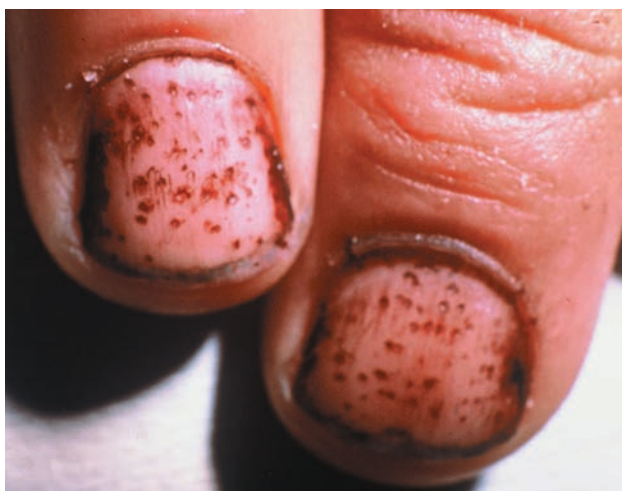■ Рис. 1-4

Псориазические углубления, поразившие несколько ногтей.



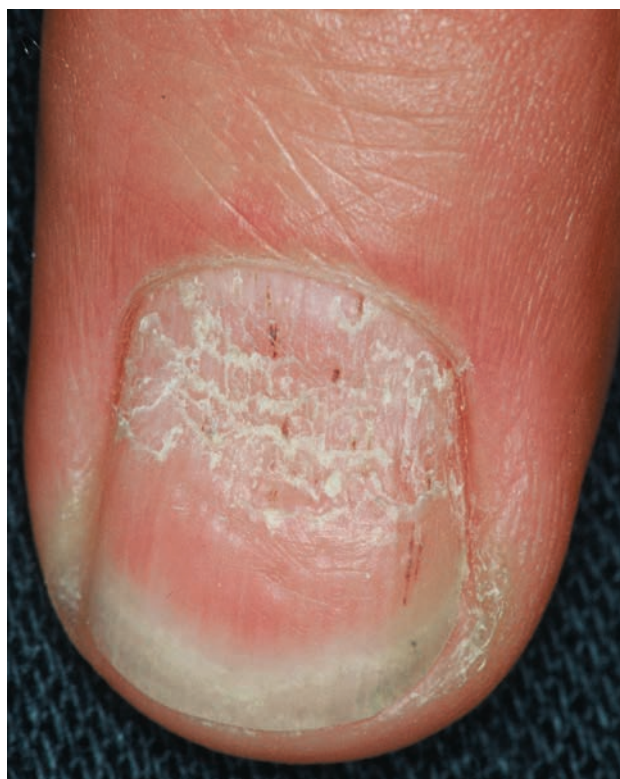■ Рис. 1-6

Вертикальные углубления на левом псориазическом ногте и горизонтальные углубления на правом ногте.



■ Рис. 1-5

Псориазические углубления после лечения антралиномом, которое делает их более заметными.



■ Рис. 1-7

Неравномерные углубления и впадины на псориазическом ногте.

напоминающие линии Бо–Рейля (рис. 1-6). Ряды могут быть несимметричными (рис. 1-7); реже они располагаются симметрично, напоминая шахматную доску. Часто встречаются углубления, образующие продольный ряд, обычно один.

Значение углублений и онихолизиса в диагностике псориаза [9]:

- на псориазическое происхождение дистрофии ногтя указывают по меньшей мере два признака из перечисленных: углубления на ногтях, горизонтальная исчерченность и онихолизис;
- наличие или отсутствие углублений на ногтях само по себе не позволяет провести дифферен-

циальную диагностику псориаза с другими заболеваниями;

- наличие более 20 углублений на ногтях рук позволяет предположить псориазическое поражение;

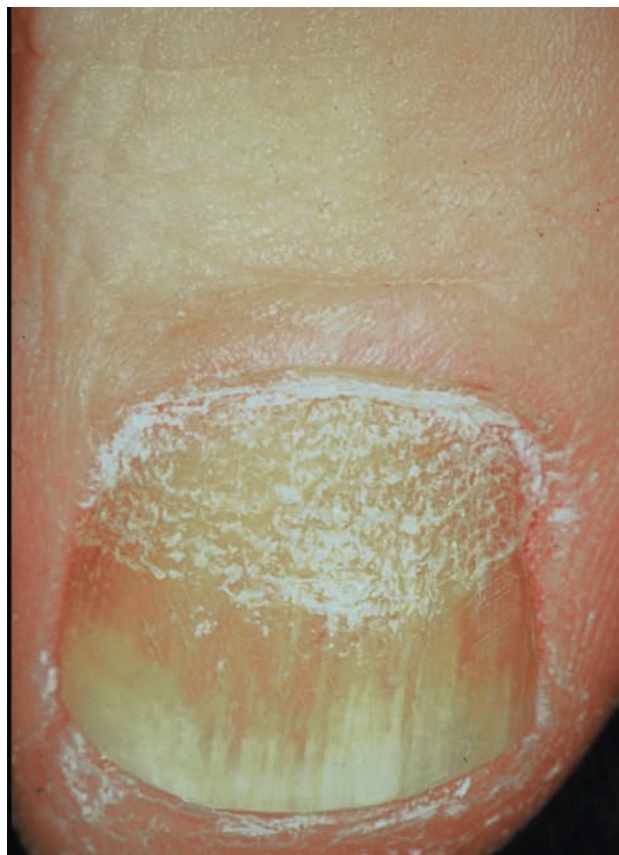
- более 60 углублений у одного человека крайне редко встречается при отсутствии псориаза;
- сам по себе онихолизис без предшествующих заболеваний дистального отдела ногтевого ложа или травм пораженного ногтя позволяет предполагать псориатическое происхождение дистрофии ногтя при условии, что исключен полулунный онихолизис, вызванный маникюром (*onycholysis semilunaris*).

Псориатические углубления возникают из-за крошечных псориатических папул, находящихся в самой проксимальной части матрикса, которая отвечает за формирование дорсальной ногтевой пластины. Вследствие псориатической папулы формируются микроскопические области паракератоза на поверхности вновь образованного ногтя, что можно легко увидеть на гистологических препаратах. В процессе роста ногтя паракератоз выходит из-под борозды ногтя и отламывается от нормальной ортокератотической ногтевой пластинки, оставляя в ней крошечное углубление. Такой механизм формирования доказывает, что углубление — не истинная впадина, а дефект вещества ногтевой пластинки («псориатическая эрозия»). Интенсивность псориатического процесса и его поперечное распространение определяют глубину и поперечный диаметр углубления, тогда как его длительность и тяжесть определяют продольный диаметр. Иногда паракератоз остается в углублениях в течение нескольких недель (рис. 1-8, 1-9).

Часто некоторые углубления расположены продольно. Это указывает на то, что в повреждение может повторно вовлекаться определенная небольшая область матрикса. Углубления, расположенные поперечно и напоминающие линии Бо–Рейля, могут свидетельствовать о более обширном повреждении матрикса.

Впадины на поверхности ногтевой пластинки по типу псориатических встречаются довольно часто. Единичные углубления, как более мелкие, так и более крупные по сравнению с типичными псориатическими, могут возникать спонтанно, без какого-либо заболевания. Тем не менее, когда углубления возникают на нескольких пальцах и неоднократно, следует заподозрить наличие псориаза, даже если его нет в семейном анамнезе и анамнезе жизни. Гистогенез этих случайных углублений до сих пор не известен.

Единичные глубокие впадины бывают также при онихомикозе, однако намного реже, чем при псориазе. Иногда они могут встречаться и при па-



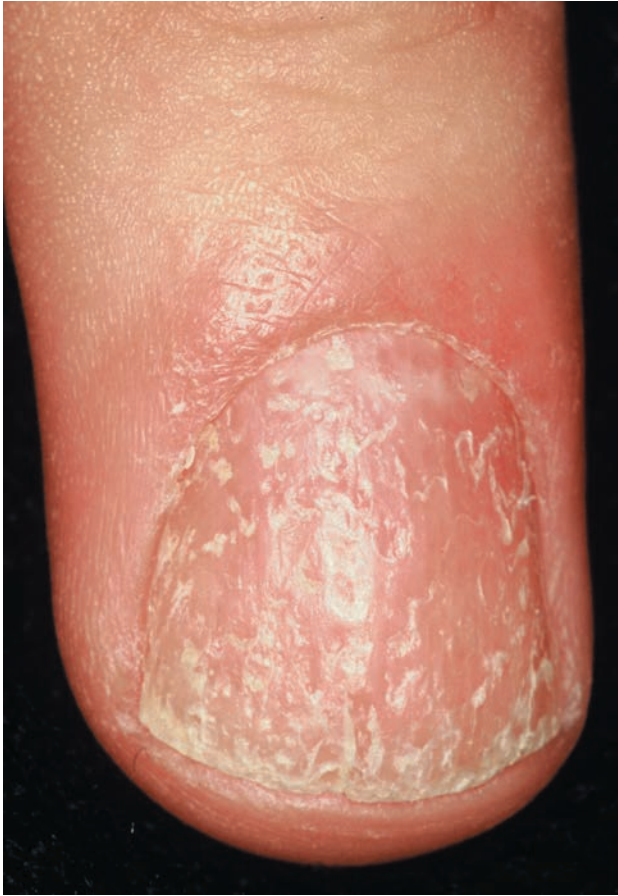■ Рис. 1-8

Углубления, появляющиеся под проксимальным ногтевым краем и удерживающие паракератотические клетки.

ронихиях (кандидозной или другой этиологии) (см. ниже и гл. 5).

При инфекционных заболеваниях на ногтевых пластинках может появиться небольшое количество хаотично расположенных углублений. Этот признак иногда называют симптомом Розенау.

Синдром Рейтера характеризуется классической триадой симптомов: поражением слизистых оболочек глаза, гениталий и рта, а также вовлечением суставов по типу ревматоидного артрита, которое может привести к инвалидизации. До недавнего времени симптом Рейтера разделяли на постгонорейный и кишечный тип, однако в настоящее время такое разделение больше не используют. У многих пациентов вместе с синдромом Рейтера определяется положительный HLA-B27-антиген. Изменения ногтя при синдроме Рейтера могут быть длительное время похожими на псориатические (рис. 1-10).



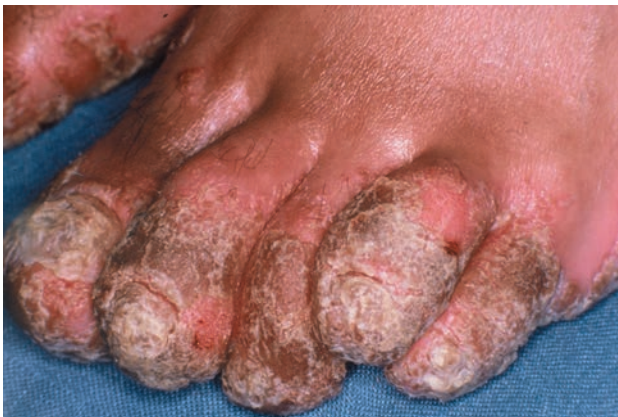■ Рис. 1-9
Диффузные углубления с паракератотическими клетками.

При этом поражения ногтей обычно начинаются с углублений и симптома масляных пятен. Последние, тем не менее, чаще более коричневатые, чем при классическом псориазе, из-за наличия большего количества экстравазальных эритроцитов [5]. Паронихия может быть первым признаком поражения ногтей (рис. 1-11).

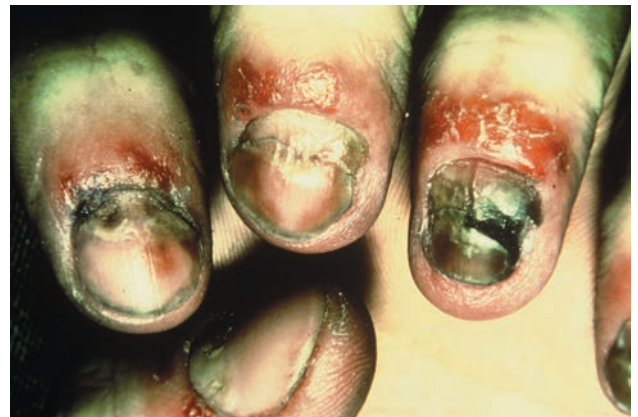Описан клинический случай с отцом и 6-летним сыном, позитивными по HLA-A2 и B27: у отца был синдром Рейтера с хроническим артритом, рецидивирующим передним увеитом, амилоидозом и пересаженной почкой, в то время как у мальчика наблюдались только изменения ногтей, указывающие на синдром Рейтера, а псориазассоциированных антигенов обнаружено не было [6].

Углубления (трахионихия) — характерный признак экземы ногтей (рис. 1-12, 1-13), не зависящий от типа экземы, однако углубления при аллергической контактной и нумулярной экземе встречаются чаще, чем при атопическом дерматите [7]. Они обычно менее четко ограничены, имеют небольшую глубину и могут появляться в довольно большом количестве, делая шероховатой поверхность ногтя. Размеры впадин большие, а границы менее четкие по сравнению с углублениями. Часто ногти не теряют блеска даже на дне углубления. При подногтевом аллергическом контактном дерматите, наоборот, не бывает углублений. При этом заболевании чаще возникает подногтевой гиперкератоз и онихолизис.

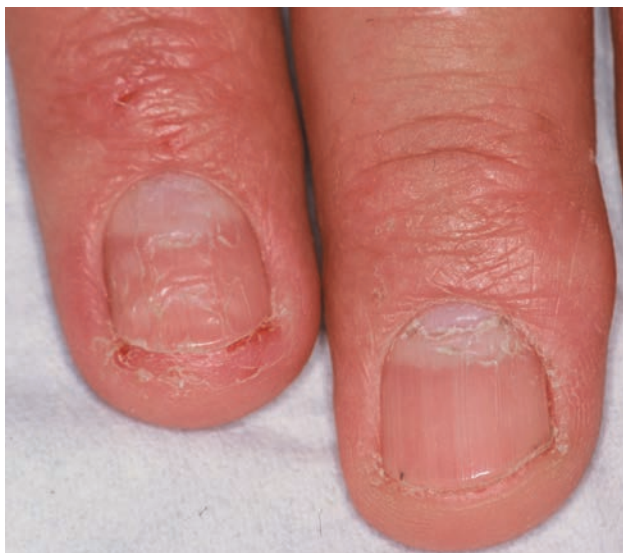Полированные ногти (*unguis lucidus*) характерны для пациентов с атопическим дерматитом и другими хроническими зудящими дерматозами: больной расчесывает зудящую кожу дорсальной частью дис-



■ Рис. 1-10
Синдром Рейтера.

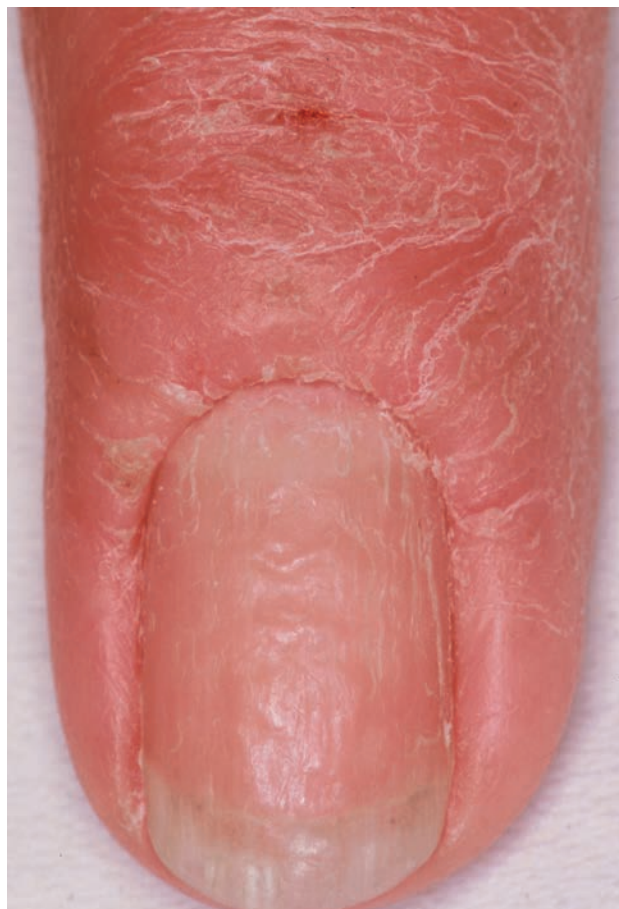

■ Рис. 1-11
Синдром Рейтера с паронихией.



■ Рис. 1-12

Неправильные углубления при контактном дерматите.



■ Рис. 1-13

Контактный дерматит.

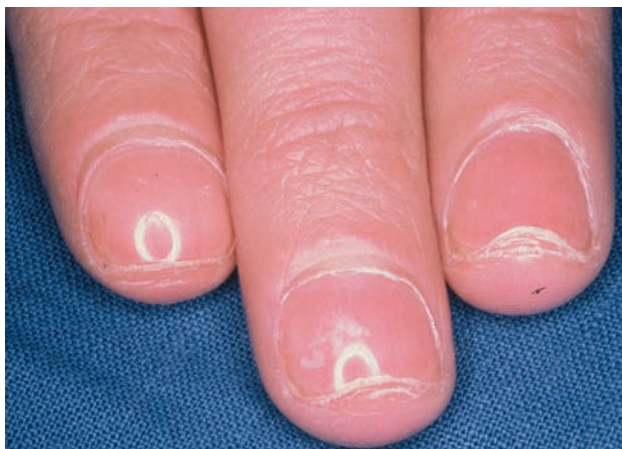тальных фаланг и таким образом полирует ногти (рис. 1-14). Нарушение сильнее выражено, когда расчесывают жирную кожу или перед расчесыванием применяют жирную цинковую пасту.

Ногтевая пластинка в значительной степени проницаема для воды. Она может очень быстро набухать и набирает больше воды, чем роговой слой эпидермиса. Поэтому трансониhiальная потеря воды испарением — устойчивый характерный признак заболеваний ногтей. Однако трансониhiальная потеря воды уменьшается при экземе ногтя, псориазе и онихомикозах. Предполагают, что это происходит из-за формирования зернистого слоя в пораженном матриксе и ногтевом ложе, в то время как в эпидермисе воспаление обычно вызывает паракератоз и повышает трансэпидермальную потерю воды.

Очаговая алопеция — сравнительно частое аутоиммунное заболевание, характеризующееся круглыми очагами облысения. Несмотря на то что чаще всего в поражение вовлекается волосистая часть головы, также может поражаться любой участок кожи с волосами. Поражение ногтей при очаговой алопеции встречается довольно часто — у 10% взрослых и у 25% детей. Установлено, что чем тяжелее алопеция, тем чаще в процесс вовлекаются ногти. Это считают важным прогностическим признаком [9, 10]. Таким образом, поражение ногтей

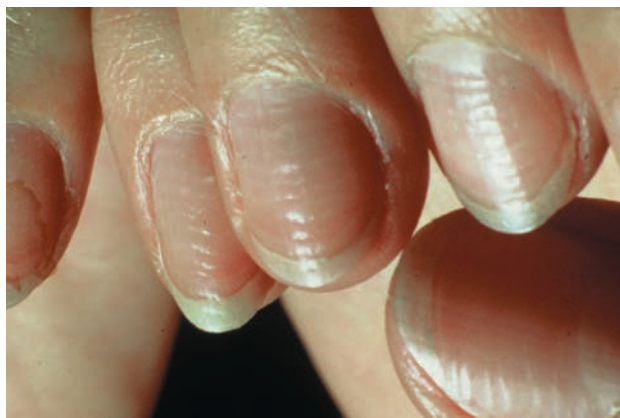
при универсальной алопеции встречается намного чаще, чем при очаговой. Однако существует также исключительно ногтевая очаговая алопеция. Линейный рост ногтей при этом медленнее, чем при псориазе. Поверхность ногтя покрыта мелкими углублениями и продольными бороздами, а пластинка часто слегка уплотнена, сероватого оттенка, мутная и ломкая (рис. 1-15–1-17). Иногда шероховатая поверхность может сохранять блеск, но в большинстве случаев ногти не блестят.

И экзему ногтей, и очаговую алопецию гистологически относят к губчатым (с межклеточным отеком) дерматитам матрикса ногтей (и ногтевого ложа), с серозной экссудацией, которая включается в ногтевую пластинку. Губчатые везикулы характерны для контактного дерматита, а также формируются в матриксе ногтя и ногтевом ложе. При локализации в



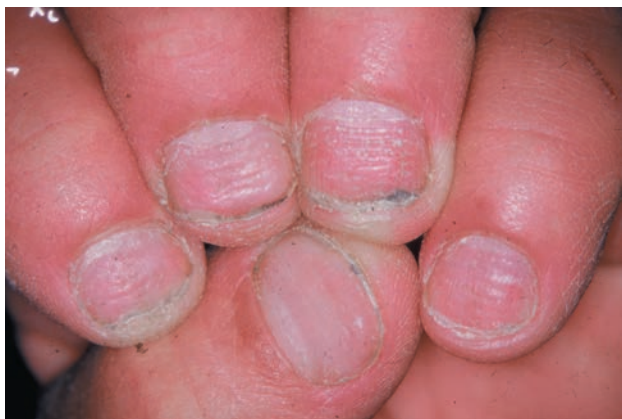■ Рис. 1-14

Блестящие ногти, обусловленные хроническим зудящим дерматитом (фотография любезно предоставлена В. Shubert, Франция).



■ Рис. 1-16

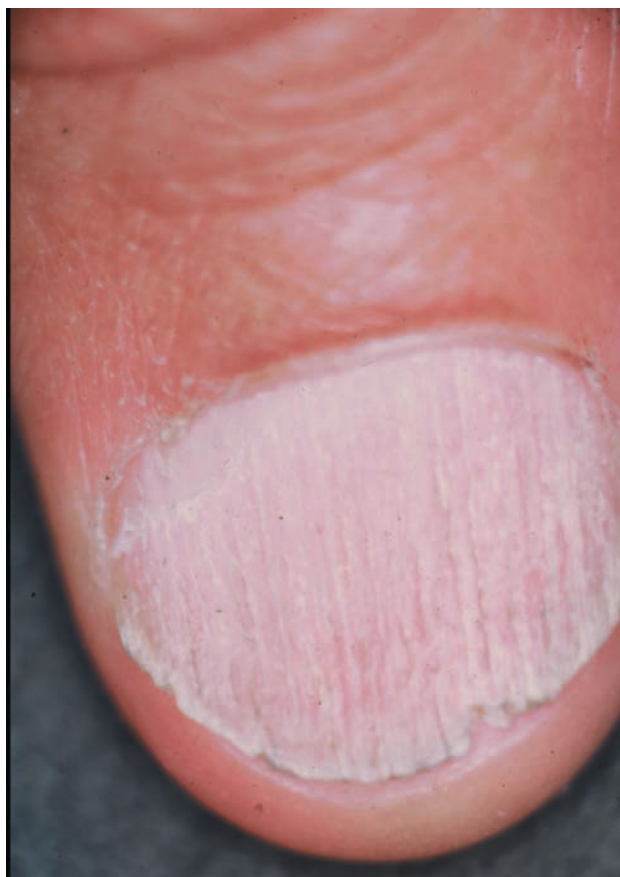Поперечные линии при очаговой алопеции.



■ Рис. 1-15

Горизонтальные углубления при очаговой алопеции.

проксимальной части матрикса везикулы высыхают в процессе роста, оставляя впадины на поверхности ногтевой пластинки. Когда межклеточный отек более выражен в центральной и дистальной части матрикса, серозный экссудат остается заключенным в ногтевой пластинке, тем самым обуславливая утолщение ногтя, ломкость, мутность и сероватый цвет. Вероятно, главную роль в образовании шероховатой поверхности ногтя играет то, что воспаление и появление серозного экссудата в матриксе вызывают волнистое расположение онихоцитов и их кератиновых волокон, в отличие от нормального линейного расположения.



■ Рис. 1-17

Шероховатая поверхность при очаговой алопеции.